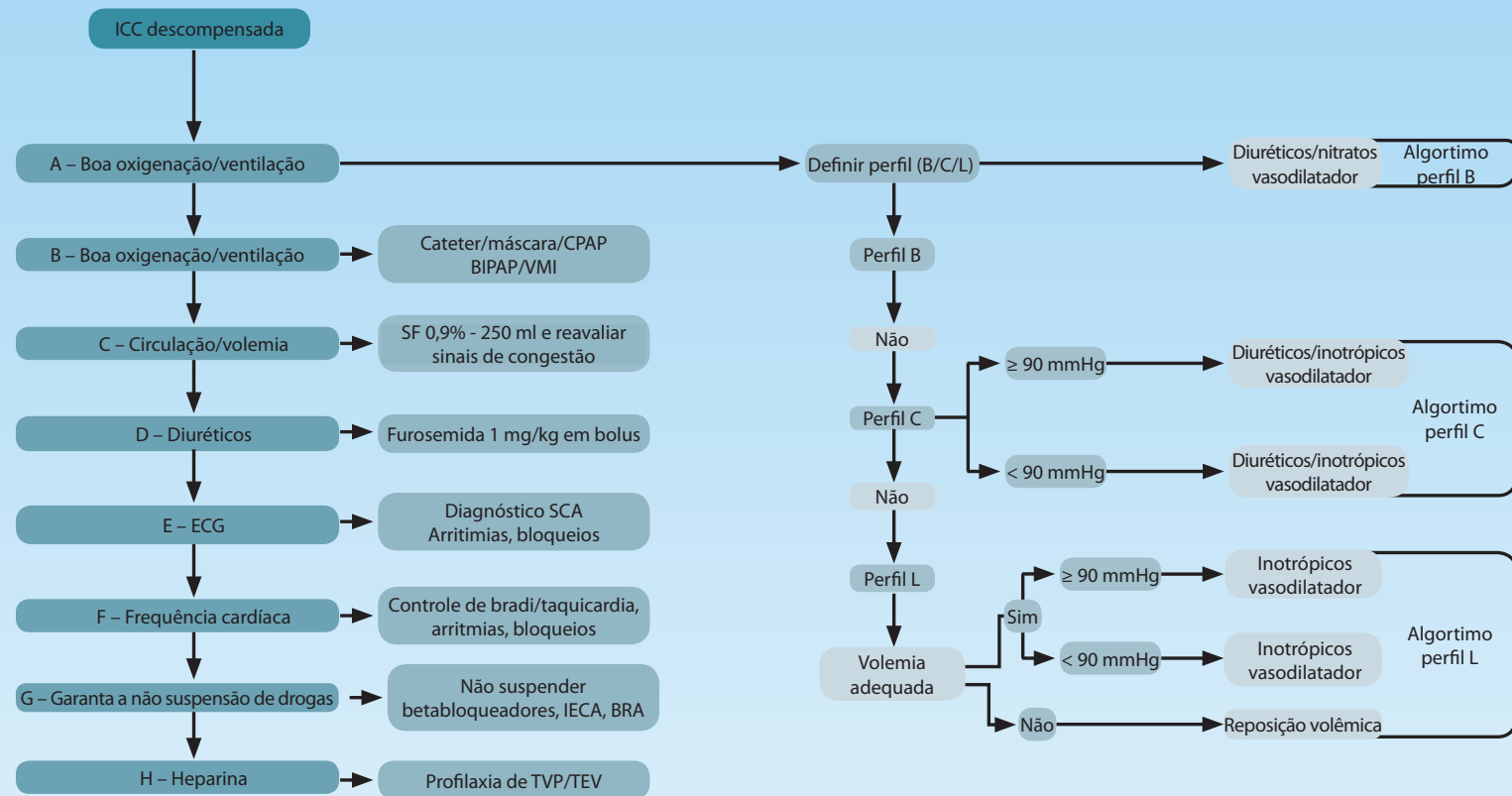


Algoritmo manejo inicial da insuficiência cardíaca descompensada



ECG: eletrocardiograma; CPAP: pressão positiva contínua nas vias aéreas; BIPA: dois níveis de pressão positiva nas vias aéreas; VMI: ventilação mecânica invasiva; SO: soro fisiológico; SCA: síndrome coronariana aguda; IECA: inibidor da enzima conversora de angiotensina; BRA: bloqueadores dos receptores da angiotensina; TVP: trombose venosa profunda; TEV: tromboembolismo venoso.

Determinação do perfil hemodinâmico

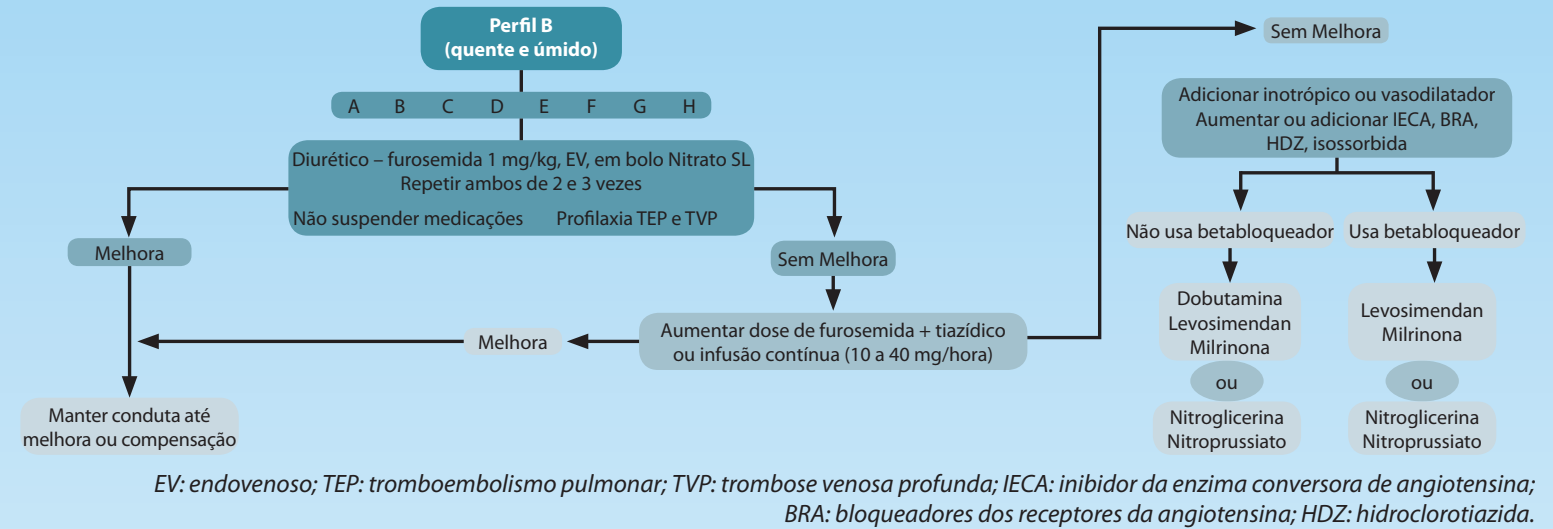
		Não	Sim	Sinais/sintomas de congestão: Ortopneia/DPN Distensão veia jugular Hepatomegalia Edema Estertores (raro na ICC) Presença da artéria pulmonar Onda larga de valsalva Estimativa da pressão de art. pulm. elevada
Baixa perfusão no repouso	Não	A Quente & seco	B Quente & úmido	
	Sim	(Baixo perfil) L Frio & seco	(Complexo) C Frio & úmido	

Possíveis evidências da baixa perfusão:
Pressão de pulso reduzida Extremidades frias
Sonolência/obnubilado Hipotensão com inibidor da ECA
Baixo nível de sódio Disfunção renal

Ref. Montera MW, Pereira SB, Colafranceschi AS, Almeida DR, Tinoco EM, Rocha RM, et al. Sumário de Atualização da II Diretriz Brasileira de Insuficiência Cardíaca Aguda 2009/2011. Arq Bras Cardiol 2012;98(5):375-383.

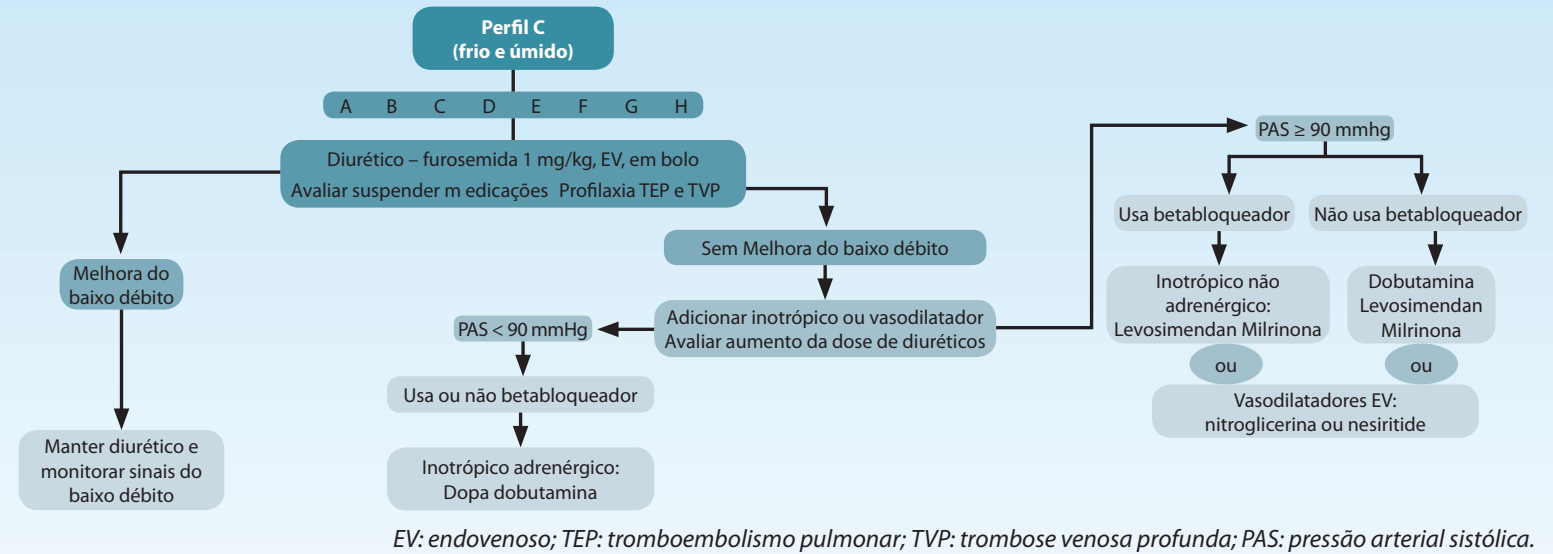
APOIO:

Algoritmo perfil B (quente e úmido)



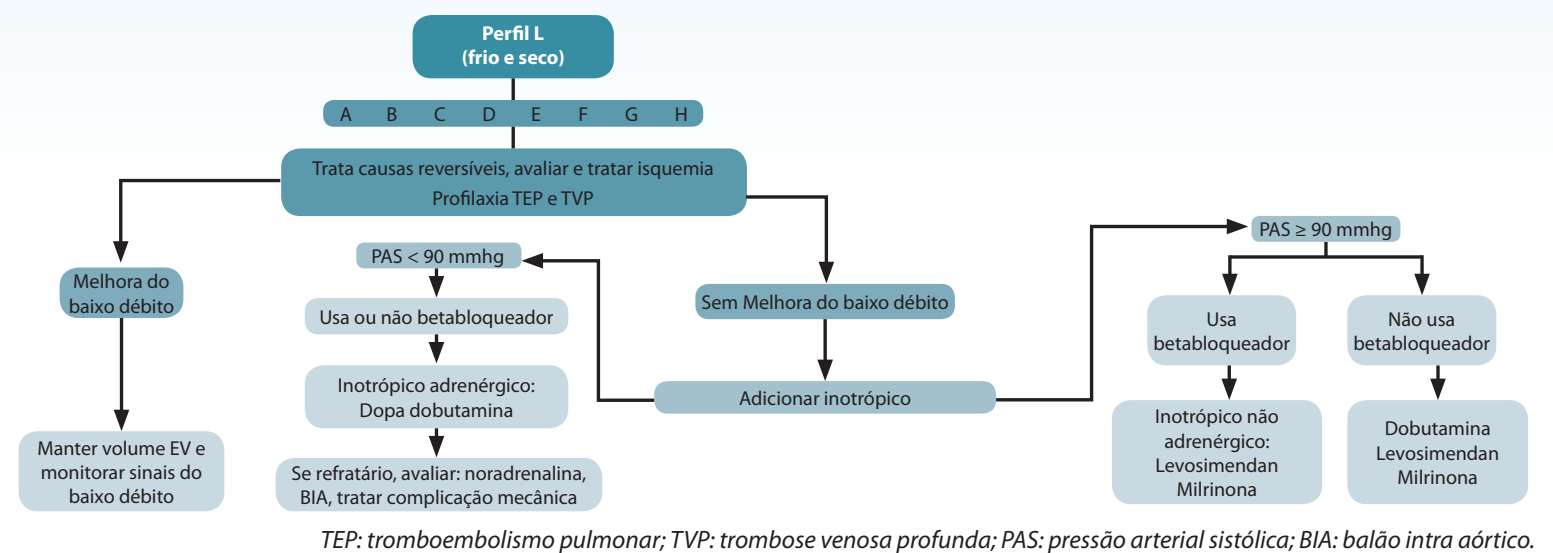
EV: endovenoso; TEP: tromboembolismo pulmonar; TVP: trombose venosa profunda; IECA: inibidor da enzima conversora de angiotensina; BRA: bloqueadores dos receptores da angiotensina; HDZ: hidroclorotiazida.

Algoritmo perfil C (frio e úmido)



EV: endovenoso; TEP: tromboembolismo pulmonar; TVP: trombose venosa profunda; PAS: pressão arterial sistólica.

Algoritmo perfil L (frio e seco)



TEP: tromboembolismo pulmonar; TVP: trombose venosa profunda; PAS: pressão arterial sistólica; BIA: balão intra aórtico.