

Rubens de Araujo Filho *
 Éfrem de Aguiar Maranhão **
 Maria do Carmo Alves Cunha ***
 José Ananias F. da Silva ****

SOPROS INOCENTES

O diagnóstico de sopro inocente continua a desafiar a maioria dos pediatras e cardiologistas. Entendemos por sopro inocente aquele que ocorre sem outras anormalidades anatômicas ou fisiológicas do coração e grandes vasos, enquanto que sopro fisiológico ou funcional resulta de alterações hemodinâmicas, podendo originar-se no nível de estruturas cardíacas ou extracardíacas, por condição patológica ou por alteração do estado fisiológico (sopro de fluxo, sopro hipercinético, deformidades torácicas, etc) ¹.

Prevalência

A prevalência dos sopros inocentes apresenta grande disparidade segundo os diversos autores, em decorrência do grupo estudado, da metodologia aplicada e da motivação dos investigadores.

Estudando 7673 recém-nascidos, Lyon ², em 1940, encontrou sopro em 147 (1,9%) e, desses, 92 foram seguidos evolutivamente, tendo sido encontrada doença cardíaca em 18 (19,5%), sopro funcional em 3 (3,2%) e sopro inocente em 71 (77,3%). Por outro lado, Gyllensward ³, em 1956, em 11645 recém-nascidos encontrou sopro em 58 (0,5%) e 27 (46,5%) desses apresentavam doença cardíaca, 3 (5,3%) tinham sopro funcional e 28 (48,2%) eram sopros inocentes. Assim, a porcentagem de sopro inocente em recém-nascidos variou de 0,25% a 1%.

Na infância e adolescência os resultados são contrários, mostrando frequência de 8 a 100%. Rauh ⁴ e Wilson ⁵, em 1940, encontraram a proporção de 8 a 20% de sopro sistólico inocente. Thayer ⁶, em 1925 e Gardner ⁷ em 1951, assinalaram prevalência de 40 a 60% de sopro sistólico inocente. Schwartzmann ⁸, em 1941, encontrou uma frequência de 44%, quando as crianças eram examinadas em repouso, a qual aumentava para 86,6% após o exercício vigoroso. Morton ⁹, em 1958, em 6311 crianças de 5 a 14 anos, observou 33%

de sopro inocente. Em 1965, ampliando sua série para 17366 crianças com as mesmas idades, verificou 82% de sopro inocente ¹⁰.

Fogel ¹¹, em 1960, em série de 231 crianças com idades de 1 a 17 anos, a ele encaminhadas com suspeita de lesão cardíaca, encontrou a prevalência de 66,7% de sopro sistólico inocente.

McKee ¹², em 1938, e Paulin ¹³, em 1957, encontraram 100% de sopro sistólico inocente através de estudo fonocardiográfico. Das 105 crianças estudadas por McKee, só em 5 foi auscultado sopro com o estetoscópio usual.

Groom ¹⁴, em 1958, usando um captador de alta sensibilidade, examinou 36 estudantes de Medicina, clinicamente normais, encontrando 100% de sopro sistólico inocente.

Lyon ² em seu estudo já mencionado, evidenciou que o sexo, peso ao nascer e a ocorrência de sífilis na mãe não têm influência na frequência do sopro; contudo, verificou ser mais frequente em crianças negras do que em brancas.

Luisada ¹⁵, Walsh ¹⁶ e Liebman ¹⁷ descreveram a presença de sopro diastólico inocente, com prevalência em torno de 0,4%.

Classificação

Várias têm sido as classificações propostas para o sopro inocente ^{11,18-21}. A mais utilizada baseia-se em critérios clínicos: 1) sopro vibratório (de Still); 2) sopro pulmonar; 3) sopro supraclavicular arterial; 4) "Hum" venoso; 5) sopro cardior-respiratório; 6) sopro da gravidez e da lactação; 7) sopro sistólico pulmonar periférico; 8) sopro aórtico sistólico.

Baseados em estudos de fonocardiograma intracavitário ^{17,22} e no provável local de origem do sopro inocente ^{1,19,23,24}, propomos a seguinte classificação:

Trabalho desenvolvido no Setor de Cardiologia Infantil do Serviço de Cardiologia da Faculdade de Medicina da Universidade Federal do Rio de Janeiro.

*Professor-Assistente, **Mestrando em Cardiologia, ***Estagiária do Setor de Cardiologia Infantil do Serviço de Cardiologia ****Chefe do Serviço de Cardiologia.

I - Sopro cardíaco (originado no coração).

1 - Sopro sistólico: a) sopro vibratório (de Still); b) - sopro pulmonar. 2 - Sopro diastólico.

II - Sopro extracardíaco (originado fora do coração)

1 - "Hum" venoso; 2) sopro arterial (sopro carotídeo)

Excluimos o sopro da gravidez e da lactação, o sopro cardiorrespiratório, o sopro aórtico-sistólico e o sopro sistólico pulmonar periférico, por existir em tais situações alterações do estado fisiológico ou anatômicas, estando então enquadrados nos sopros funcionais ou fisiológicos.

O sopro sistólico pulmonar periférico¹⁸ é raro. Encontrado em recém-nascidos, especialmente prematuros, desaparece até o final do primeiro mês e é indistinguível do sopro da estenose de ramo da pulmonar. Como esse sopro se explica pelo fato de haver no recém-nascido uma grande diferença de diâmetro entre o tronco da artéria pulmonar e seus ramos, podendo causar a turbulência de sangue, achamos que esse tipo deve ser considerado como sopro funcional.

Sopro vibratório (de Still) - É o sopro mais comumente encontrado na criança (20 a 30%), principalmente nas idades de 2 a 7 anos¹¹, e tende a desaparecer na adolescência^{11,18,25}.

Caracteriza-se por ser proto-meso-sistólico, de baixa a média frequência, musical, de pequena intensidade (1 a 3+ / 6+), audível na borda esternal esquerda (BEE) baixa, 3.º e 4.º espaço intercostal esquerdo (EICE) e em decúbito dorsal, em crescente e decrescente, isto é, tipo ejeção, diminuindo de intensidade com a posição, de pé e com a inspiração profunda e tendendo a desaparecer com a hipertensão do pescoço. Seu comportamento é variável em repouso e com o exercício^{11,20} (fig. 1).

Ocasionalmente pode ser melhor audível na ponta e região endomucromica²³, podendo irradiar-se para a axila, BEE alta e região infra-escapular²⁰. Taussig²⁶ descreveu sopros bastante intensos em crianças normais.

Acredita-se que a origem de tais sopros se devia a alterações do lado direito do coração e trigonoidação da valva pulmonar²⁵. Mais recentemente, com base em estudos de fonocardiograma intracavitário, admite-se sua gênese no trato do ventrículo esquerdo, área aórtica e subaórtica^{22,23}, transmitindo-se para o lado direito do coração.

Monchy², analisando os intervalos sistólicos de crianças com ou sem sopro de Still, observou que aquelas tinham um período de pré-ejeção significativamente mais curto que essas, e que o período de pré-ejeção mais curto era devido à maior contratilidade do miocárdio ventricular esquerdo, levando a um pico de fluxo aórtico mais elevado. Reestudando²⁸ essas crianças, observou que o período de pré-ejeção se normalizou naquelas em que o sopro desapareceu.

Cabe destacar no fonocardiograma a presença de ondas uniformes de característica sinusoidal, com frequência entre 60 e 130 ciclos por segundo (cps), quase sempre

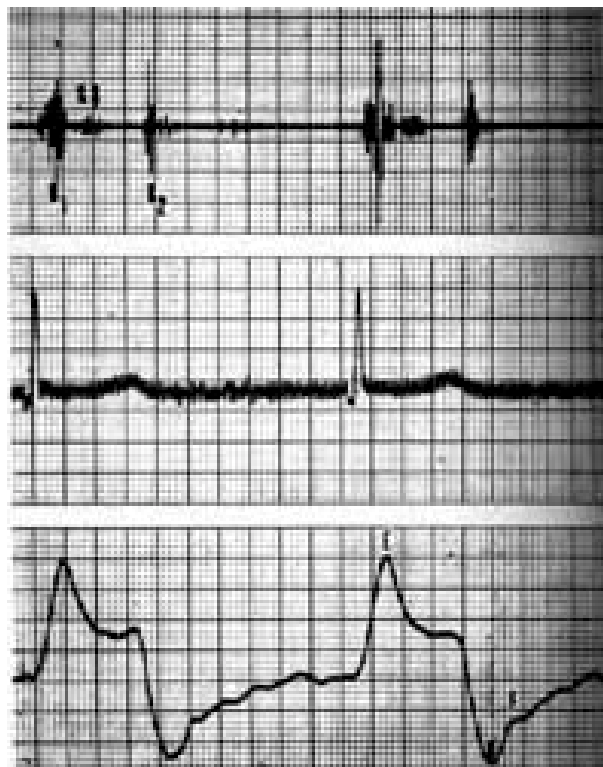


Fig. 1 - Criança portadora do sopro de Still. Registro fonocardiográfico com bordo esternal esquerdo simultâneo com eletrocardiograma e apexcardiograma. Observar a mudança morfológica do sopro de ciclo a ciclo. SS = Sopro sistólico; B₁ = 1.ª bulha; B₂ = 2.ª bulha.

inferior a 250 cps²⁷, e que a intensidade de sua amplitude máxima é 46% de B1 (fig. 1).

Sopro pulmonar - É assim chamado por ser melhor auscultado no 2.º e 3.º EICE (área pulmonar). É mais freqüente na adolescência, principalmente entre os 12 e 19 anos, embora também encontrado na criança e no adulto^{3,11,20,29,30}.

Baseados nos estudos de fonocardiograma intracavitário²², podemos distinguir dois tipos de sopro pulmonar. O primeiro tem sua origem no lado direito do coração e é registrado na artéria pulmonar com o fonocater^{20,22}. Esse sopro é evidenciado mesmo em indivíduos normais, sem sopro audível na superfície torácica. Acreditava-se ser produzido pela vibração das paredes flácidas da artéria pulmonar ou das estruturas que a cercam²⁰, ou pelo impacto da artéria pulmonar contra a parede torácica em expiração profunda, ou ainda por turbulência da artéria pulmonar conseqüente à ejeção ventricular rápida. Crê-se atualmente que esse sopro resulte da ejeção de sangue no tronco da artéria pulmonar, talvez por um mecanismo semelhante ao da trigonoidação. Admite-se também a possibilidade da estenose temporária do tronco da artéria pulmonar, decorrente da compressão pela raiz da aorta na protossístole¹. Caracteriza-se por ser protossistólico, de média frequência, de pequena intensidade (não ultrapassando 3+ / 6+), mais áspero do que vibratório, tipo ejeção, audível na posição supina; acentua-se nas situações em que há aumento do débito cardíaco e do volume sistólico, ou naquelas em que a viscosidade sanguínea está diminuída, como exercício, febre e tireotoxicose e

diminui com a inspiração profunda e a manobra da Valsalva^{1,11,20}, (fig. 2).

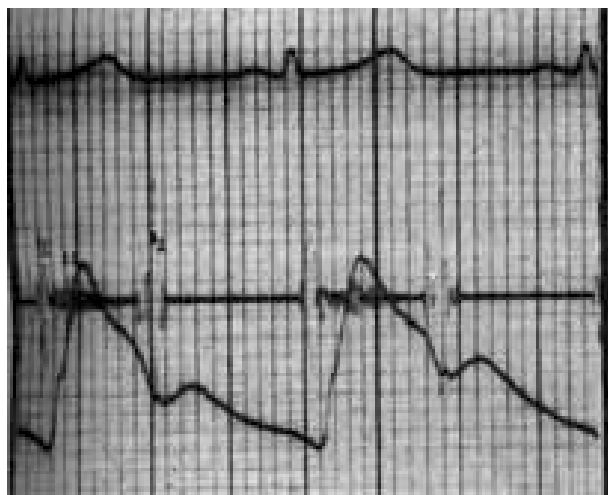


Fig. 2 - Sopro de ejeção pulmonar. Registro em área pulmonar simultânea, com pulso carotídeo e eletrocardiograma.

No fonocardiograma, cabe destacar a presença de vibrações de baixa, média e alta frequência, entre 90 e 130 cps e a não uniformidade das vibrações.

O segundo tipo origina-se provavelmente da turbulência da raiz da aorta^{25,31}, isto é, cavidades esquerdas do coração, e transmite-se à região anterior do tronco. Suas características são idênticas às do sopro vibratório de Still, só que audível em área pulmonar e com irradiação mais evidente para a ponta e base do pescoço (fig. 3).

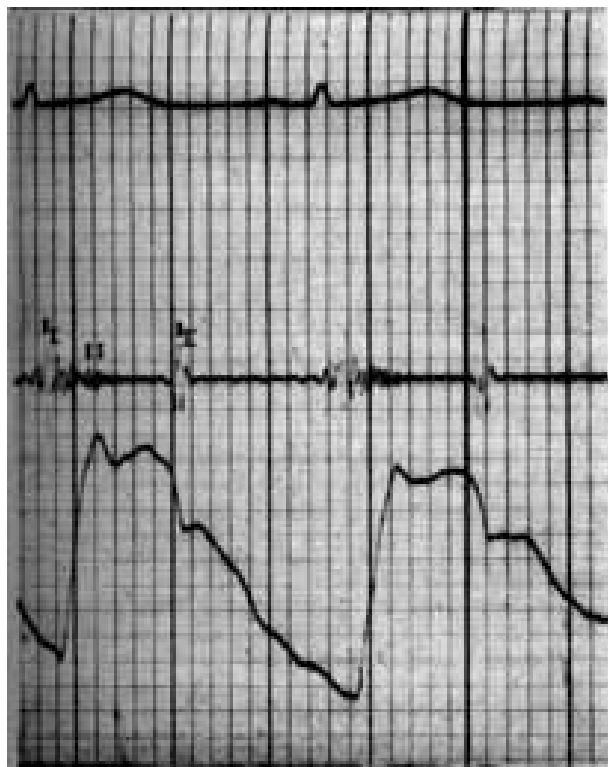


Fig. 3 - Sopro de ejeção pulmonar- Registro em área pulmonar simultâneo com pulso carotídeo e eletrocardiograma. Notar a semelhança com o sopro vibratório de Still.

O sopro pulmonar e o sopro vibratório de Still compreendem 95 a 98,6% dos sopros inocentes.

Sopro diastólico - Foi Luizada¹⁵ quem em 1958, através do estudo de 500 crianças normais em idade escolar, primeiro relatou dois casos de sopro diastólico inocente.

Mais recentemente, Walsh¹⁶, estudando 4 recém-nascidos normais, da 2ª à 4ª hora de nascimento, evidenciou a presença de sopro protodiastólico transitório, iniciado logo após a 2.ª bulha, em área pulmonar, de pouca irradiação, 1 a 2+ / 6+, alta frequência, que variava com a respiração. A origem desse sopro ainda não é clara. O autor admite sua relação com o fechamento precoce do cordão umbilical e sugere que o sopro decorra de um gradiente de pressão diastólica entre a aorta e a pulmonar através do “ductus arteriosus” patente; contudo, essa hipótese não foi comprovada.

Leibman¹⁷, em 1968, descreveu a presença de sopro protodiastólico, confirmando através de fonocardiograma intracavitário, em 12 crianças normais (5 a 15 anos), inclusive com estudo hemodinâmico (cateterismo, angiografia, oximetria, curva de diluição e com isoproterenol).

Pode-se dizer que os sopros diastólico inocentes são caracterizados pela alta frequência e precocidade; iniciam-se após o fechamento das valvas semilunares, com melhor audibilidade em 3.º e 4.º espaço intercostal (BEE), na posição supina, diminuindo e até desaparecendo na posição ortostática. São variáveis e ocasionalmente podem desaparecer. Sua intensidade é de 1 a 3+ / 6+, não se alterando significativamente com a respiração.

Sua origem permanece incerta. Por ocorrerem no pico máximo do fluxo coronariano, os autores sugerem que ele pode representar o fluxo coronariano normal, porém não foram desenvolvidos estudos que comprovassem essa suposição. Outra hipótese aventada é a de que o sopro decorra do fluxo através da valva mitral, porém é sabido que sopros de fluxo mitral são de baixa frequência.

“Hum” venoso - Denominado também de ruído de piorra, ruído do cão, zumbido venoso e sopro venoso, foi descrito pela primeira vez em 1867, por Potain. Ocorre em 90% das crianças entre 5 e 15 anos e em 50 a 75% dos adultos jovens; por vezes, pode ser escutado pelo próprio paciente²¹.

Caracteriza-se por ser sopro contínuo, com acentuação diastólica, de baixa e média frequência (50 a 175 cps), algumas vezes musical, com máxima intensidade sobre o extremo esternal da clavícula, podendo ser uni ou bilateral, porém, em geral melhor audível do lado direito do pescoço. Aumenta de intensidade com a rotação da cabeça para o lado oposto ao examinado, com a elevação da mandíbula e com a inspiração. Desaparece facilmente com a compressão da veia jugular homolateral, diminuindo ou desaparecendo com a posição supina²⁰ (fig. 4). Intensifica-se nos casos em que o volume minuto cardíaco aumenta (hipertireoidismo, gravidez, anemia, febre, etc...)

Acredita-se que se origine no sistema venoso supracardíaco³², na união da veia jugular

com a subclávia, na convergência de várias correntes sangüíneas entrando na veia cava, ou de fatores de compressão muscular e óssea sobre as veias³³.

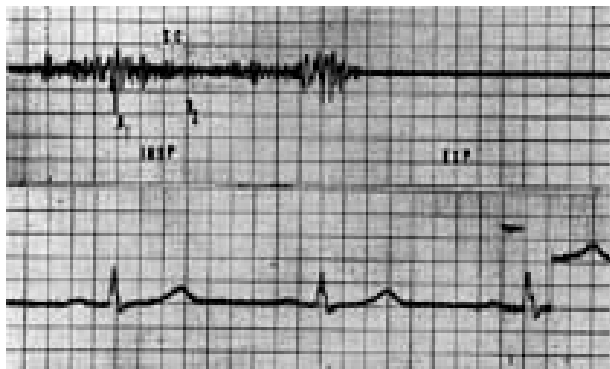


Fig. 4 - "Hum" venoso. Nota-se o desaparecimento do sopro com a expiração; SC = sopro contínuo; insp = inspiração; exp = expiração.

Sopro arterial de ejeção²⁰ - Também chamado de sopro carotídeo, sopro arterial cervical e sopro arterial supraclavicular¹. É mais freqüente em crianças e adultos jovens. Sua prevalência em adolescentes é de 30 a 40%. Surge também em 12% dos adultos com mais de 60 anos, não sendo nesse grupo um sopro inocente (aterosclerose). É geralmente encontrado nos indivíduos longilíneos e freqüentemente associa-se ao "hum" venoso.

Caracteriza-se por ser relativamente precoce, ocupando mais ou menos a metade da sístole, áspero, romboidal; sua intensidade não ultrapassa 4+ / 6+, é melhor audível na região supra claviclar direita, podendo existir do lado esquerdo e acompanhar-se de frêmito (fig. 5).

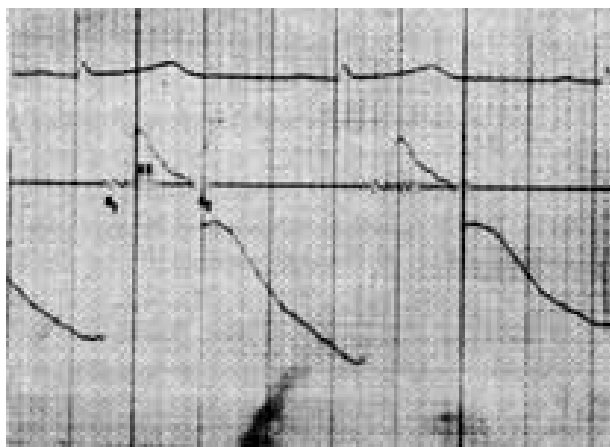


Fig. 5 - Sopro arterial - Registro em carótida esquerda com pulso carotídeo simultâneo; notar o caráter ejetivo do sopro.

O exercício pode acentuá-lo. Não se altera com a posição nem com as manobras respiratórias. Em cerca de 80% dos casos desaparece com a compressão da artéria contra a primeira costela (hiperextensão dos ombros)^{1,18}. No fonocardiograma inicia-se entre 120 e 160 ms depois da onda Q³⁴.

Origina-se pela rápida ejeção de sangue no tronco braquiocéfálico ou em seus ramos maiores^{11,35}.

COMENTÁRIOS

Em nosso Serviço, a rotina de exploração dos sopros inocentes inclui, além da história e exame físico cuidadosos, a radiografia de tórax (PA e perfil com esôfago contrastado) e eletrocardiograma. Na maioria das vezes, essa rotina já é suficiente para excluir qualquer anomalia cardíaca.

A importância do diagnóstico de sopro inocente é evitar cuidados exagerados dos familiares e do próprio médico. É necessário esclarecer que o sopro não representa obrigatoriamente doença e que a criança examinada não é portadora de cardiopatia, devendo levar vida inteiramente normal, evitando-se dessa forma a superproteção familiar e a transformação da criança num futuro neurótico. Para o médico, é fundamental saber diagnosticar esses sopros a fim de evitar medidas terapêuticas desnecessárias, como a profilaxia para endocardite bacteriana e, sobretudo, para febre reumática.

Em algumas ocasiões, essa rotina de investigação não nos dá segurança para afastar algumas anomalias cardíacas como a estenose pulmonar leve, estenose aórtica leve e a aorta bicúspide. Nesses casos, indicamos o fonocardiograma e o ecocardiograma. Caso os exames sejam inconclusivos, como pode ocorrer, tais crianças serão colocadas em profilaxia para endocardite e acompanhamento ambulatorial anual, repetindo-se a mesma rotina, sendo importante esclarecer à família que a criança deve levar vida normal.

No seguimento desses casos, três fatos podem ocorrer: a) o sopro desaparece (confirmando o diagnóstico de sopro inocente); b) o sopro e os exames complementares permanecem inalterados (mantemos a mesma conduta); c) surgem alterações nos exames físicos ou complementares, que poderão firmar um diagnóstico de certeza.

O estudo hemodinâmico só será indicado em casos bem definidos como: a) indivíduos em que a presença do sopro esteja impedindo sua admissão ao trabalho ou a práticas esportivas; b) adultos com diagnóstico clínico de sopro inocente feito por vários médicos, e que estão autolimitados por uma neurose cardíaca.

Em nosso Serviço não tivemos oportunidade de observar nenhum caso de sopro diastólico inocente. Embora o estudo desenvolvido por Liebman¹⁷ seja bastante sugestivo da existência de tais sopros, acreditamos que a melhor conduta seja considerá-los orgânicos até que a exploração diagnóstica não revele qualquer anomalia cardíaca.

REFERÊNCIAS

1. Esper, Ricardo, J.; Madoery, Roberto, J. - Progresos en auscultación y fonomecanocardiografic. Lopes Libreros Editores S.R.L. Buenos Aires, 1974.
2. Lyon, R. A.; Rauth, Douise W.; Steirling, J. W. -Heart murmurs in newborn infants. J. Pediatr. 16: 310, 1940.

3. Gyllensward, Ake - Incidence and significance of heart murmurs in newborn infants. *Acts, Pediatr.* 45: 63, 1956.
4. Rauh, L. W. - Cardiac murmurs in children. *Ohio State M. J.* 36. 973, 1940.
5. Wilson, M. G. - Rheumatic Fever. New York, 1940, Commonwealth Fund pp. 390 a 399.
6. Thayer, W. S. - Reflections on the interpretation of systolic cardiac murmurs. *Am. J. Med.* 169: 313, 1925.
7. Gardner, J. H.; Keith, J. D. - Prevalence of heart disease in Toronto Children. *Pediatrics*, 7: 713, 1951.
8. Schwartzman, J. - Cardiac status of adolescents. *Arch. Pediatr.* 59: 443, 1941.
9. Morton, W.; Beaver, M.; Arnold, R. - Heart murmur screening in elementary school children. *JAMA* 169: 1163, 1959.
10. Morton, W.; Huhn, L. - Heart disease detection in school children; evolution of heart sound tape recordings as a mass screening method. *Am. J. Cardiol.* 16: '88, 1965.
11. Fogel, D. H. - The innocent systolic murmur in children: A clinical study of its incidence and characteristics. *Am. Heart J.* 59: 844, 1960.
12. McKee, M. H. - Heart Sounds in normal children. *Am. Heart J.* 16: 79, 1938.
13. Paulin, S.; Mannheim, E. - The physiological heart murmurs in children *Acta Paedit.* 46 (suppl. 109), 438, 1957.
14. Groom, D. - The "normal" systolic murmur. *Circulation*, 18: 1044, 1958.
15. Luisada, A. A.; Haring, O. M.; Aravanis, C.; Cardi, L., Ojne, E.; Zilli, A. B. - Murmurs in children: a clinical and graphic study in 500 children of school age. *Am. Int. Med.* 48: 597, 1958.
16. Walsh, S. Z. - A diastolic murmur in the healthy newborn infant. *Am. J. Cardiol.* 75: 582, 1968.
17. Liebman, J.; Sood, S. - Diastolic murmurs in apparently normal children. *Circulation*, 38: 755, 1968.
18. Perloff, J. K. - The clinical recognition of congenital heart disease. W. B. Saunders company, 1978.
19. Fishleder, B. L. - Exploración cardiovascular y fonomecardiografía clínica. La Prensa Médica Mexicana, 1966.
20. Goldberger, Emanuel - Innocent cardiac murmurs in children. *Am. J. Cardiol* 10: 141. 1962.
21. Fowler, N. O. - Diagnóstico cardíaco, Salvat Editores, 1973.
22. Wennevold, Alf - The origin of the innocent "vibratory" murmurs studied with intracardiac phonocardiography. *Acts, Med. Scand*, 181: 1, 1967.
23. Marienfeld, Carl, J.; Telles, Norman; Silveira, Jack; Nordsieck, Marie - A 20 year follow up study of "innocent" murmurs. *Pediatr.* 31: 42, 1962.
24. Mckusick, V. A. - Cardiovascular sound in health and disease. William & Wilkins. Baltimore, 1958.
25. Tavel, Morton, E. - The systolic murmur - innocent guilty? *Am. J. Cardiol.* 39: 757, 1977.
26. Taussig, H. B. - Congenital malformations of the heart. New York, 1947, Commonwealth fund, p. 398.
27. Monchy Cde, Van der Hoever, G. M. A.; Beneken, J. E. W. - Studies on innocent precordial vibratory murmur in children: systolic times in children with an innocent precordial vibratory murmur. *Br. Heart. J.* 35: 679, 1973.
28. Monchy, C. de; Van der Hoeven G. M. A.; Beneken, J. E. W. - Studies on innocent precordial vibratory murmur in children, follow up study of children with an innocent precordial vibratory murmur. *Br. Heart J.* 35: 685, 1973.
29. Harris, T. N., Friedman, S.; Haub, C. F. - Phonocardiographic differentiation of the murmur of mitral insufficiency from some commonly heard adventitious sounds in childhood. *Pediatric*, 3: 845, 1949.
30. Lyon, D. M. - Significance of systolic murmurs. *Edinburgh Med. J.* 48: 589, 1941.
31. Stein, P. D.; Sabban, H. N. - The aortic origin of innocent murmurs. *Am. J. Cardiol.* 39: 665, 1977.
32. Siemsen, W. J. - Evaluation of monorganic auscultatory cardiac findings and the venous hum in children. *Am. J. Dis. child.* 47: 1100, 1934.
33. Cutforth, R.; Wiseman, J.; Sutherland, R. D. - The genesis of the cervical venous hum. *Am. Heart j;* 80: 488, 1970.
34. Cáceres, C. A.; Perry, W. - The innocent murmur: a problem in clinical practice Little Brown and Co., Boston, 1967.
35. Castle, R. F. - Progress notes in cardiology: innocent cardiac murmurs in children. *Am. J. Cardiol.* 10: 141, 1962.