AUSÊNCIA DO ARCO MÉDIO OU SEGMENTO PULMONAR EM RADIOGRAFIAS FRONTAIS DE CASOS COM TRANSPOSIÇÃO DAS GRANDES ARTÉRIAS. ESTUDO DE 34 CASOS

JOSÉ HORTÊNCIO DE MEDEIROS S.º, CARLOS LUIZ, DALMO A. R. MOREIRA, MARIA VIRGÍNIA D. DA SILVA, VALMIR F. FONTES

Foi verificada a ausência do arco médio, segmento do tronco da artéria pulmonar, no contorno esquerdo da sombra cardiovascular, nas radiografias frontais de 30 entre 34 casos (88%) de transposição das grandes artérias.

Discute-se a morfologia de espécimes necrópticos e a correlação anátomo-radiológica da aorta e da artéria pulmonar para explicar o referido sinal radiológico, importante no diagnóstico da condição.

Na literatura ao alcance sobre os sinais radiológicos da transposição das grandes artérias (D-TGA) [1-14], encontram-se apenas as referências feitas por Tonkin e col. [12], em 1976, e por Moss e col. [13], em 1977, sobre a ausência do arco médio, ou seja, do segmento do tronco da artéria pulmonar, no contorno esquerdo da sombra cardiovascular, em radiografias frontais de casos com a referida condição.

A pouca importância concedida ao referido sinal radiológico e a falta de explicação satisfatória sobre as causas do mesmo são motivos para a publicação deste trabalho.

MATERIAL E MÉTODOS

Foram analisadas radiografias na incidência póstero-anterior de 34 casos com D-TGA, com idades variando de 1 a 17 anos, sendo 25 do sexo masculino.

Foi estudada a correlação anátomo-radiológica da aorta e artéria pulmonar, com o apêndice do átrio esquerdo, em 18 espécimes necrópticos dos casos relacionados em fotografias de espécimes da literatura.

A relação das anomalias associadas à D-TGA, nos 34 casos estudados, está descriminada no quadro I.

RESULTADOS

A ausência do arco médio, segmento do tronco da artéria pulmonar, no contorno esquerdo da sombra cardiovascular, foi verificada em 30 dos 34 casos (88%) (fig. 1).

Quadro I - Anomalias associadas nos 34 casos apresentados.

Casos	Anomalias associadas
1	PCA
2-9	CIA
10	CIA, AoD
11-14	CIAO, PCA
15-25	CIA, CIV
26-27	IA, IV, EP
28	CIA, CIV, HT
29	CIA, CIVO VCSEP
30	CIA, CIV, PCA, EP
31	CIA, CIV, PCA, IIAo
32	CIA, CIV, EP, SID
33	CIA, CIV, EP, SIL
34	OAVC, AVCI, EP, SIC, FS, A

PCA = persistência do canal arterial; CIA = comunicação interatrial; AoD = aorta encurvada para a direita; CIV = comunicação interventricular; EP = estenose pulmonar; HT hiperplasia do timus; VCSEP = veia cava superior esquerda persistente IIAo = interrupção do istmo da aorta; SID = "situs inversus" e dextrocardia; SIL = "situs inversus" e levoversão: SIC = "situs inversus cordis"; PS = fígado simétrico; A = agenesia do baço; OAVC = "ostium atrium ventriculare commune"; AVCI = ausência da veia cava inferior.

Notou-se a presença de um só arco abaixo do "botão" aórtico no referido contorno, estendendo-se até a ponta do coração, sendo essa mais ou menos aguda ou arredondada.

Em 1 caso de "situs inversus" e dextrocardia ("imagem em espelho"), o referido sinal radiológico apresentou-se à direita.

Em 4 casos, notou-se a presença do arco médio (ausência do sinal): um caso de D-TGA, tendo co-

Trabalho realizado no setor de radiologia do Instituto Dante Pazzanese de Cardiologia do Estado de São Paulo.

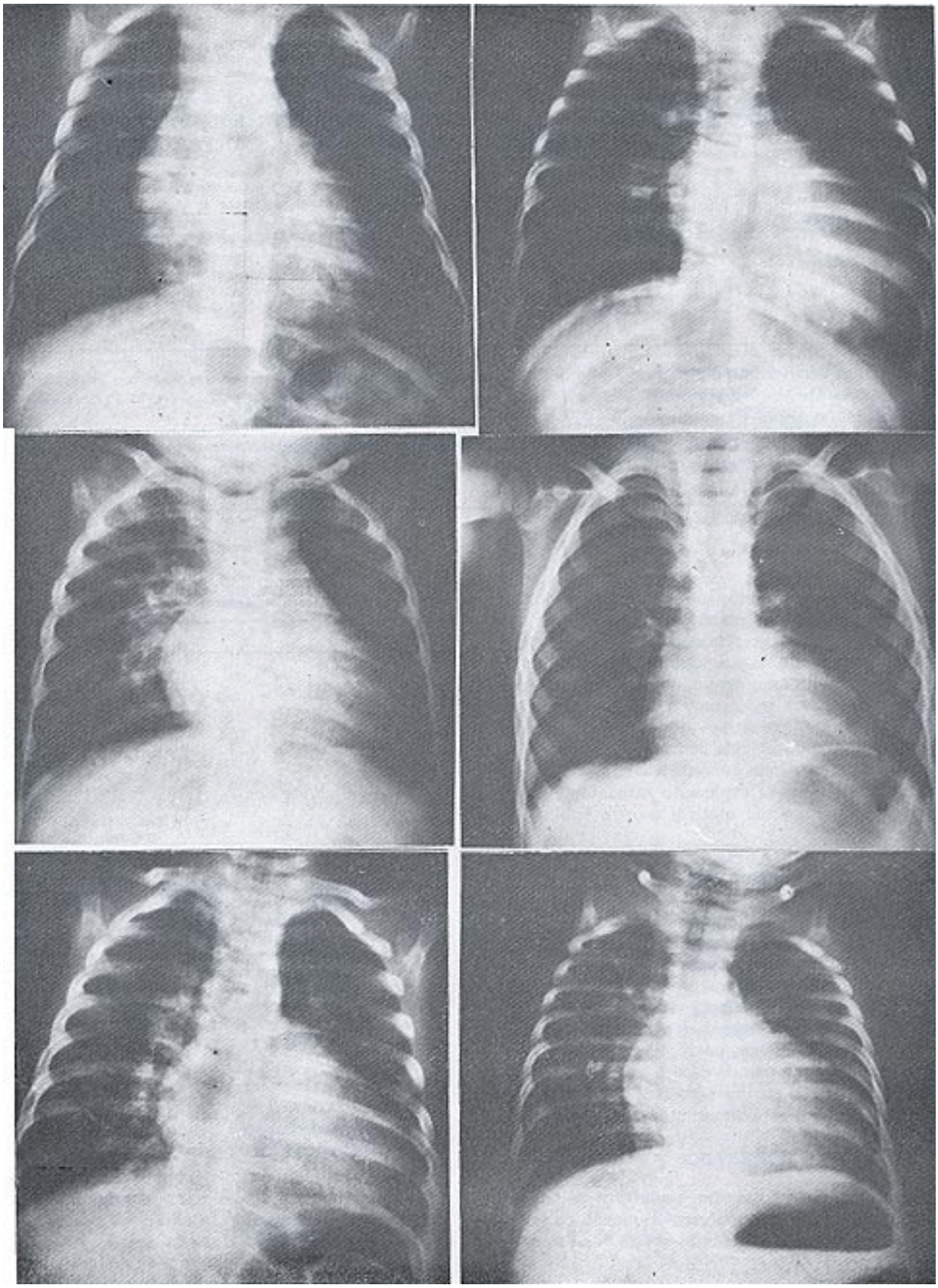

Fig. 1 - Radiografias frontais de 6 dos 30 casos com o sinal radiológico da ausência do arco médio ou do segmento do tronco da artéria pulmonar, no contorno esquerdo da sombra cardiovascular. Nota-se, em todas elas, um arco único, mais ou menos retificado, estendendo-se desde o botão aórtico até a ponta do coração.

municação interatrial e hipertensão pulmonar maligna, adolescente de 11 anos; um caso em que se associavam às comunicações interatrial e interventricular, persistência do canal arterial e interrupção do istmo da aorta, controlado desde os 5 até os 17 anos de idade; um caso com "situs inversus" e levoversão, no qual a TGA se associava às comunicações interatrial e interventricular e à estenose pulmonar e, finalmente, um caso de malformação complexa e D-TGA, com síndrome do "direitismo", tendo isomerismo atrial direito, "ostium atrium ventriculares comune", estenose pulmonar, ausência da veia cava inferior e continuação ázigo à direita, "situs inversus cordis", fígado simétrico e agenesia do baço (fig. 2).

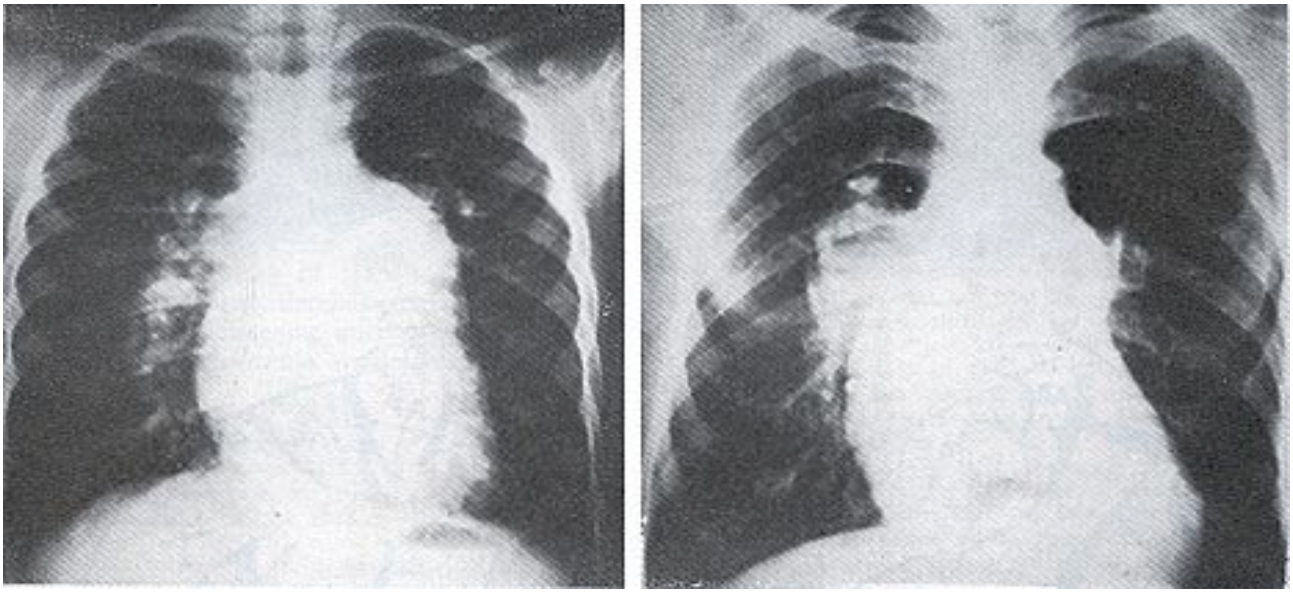

Fig. 2 - Dois casos de transposição das grandes artérias com a presença do arco médio. Em A, artéria pulmonar muito dilatada, salientando-se no contorno esquerdo por haver hipertensão pulmonar maligna, em um jovem de 11 anos em que a transposição das grandes artérias se associava apenas com uma ampla comunicação interatrial. Em B, artéria pulmonar muito delicada e deslocada para a esquerda em 1 caso com comunicação interatrial, interventricular e interrupção do istmo da aorta.

Nos 18 espécimes necrópticos estudados, notou-se a aorta mais ou menos verticalizada e ventral, à direita, encurvada para a esquerda; o tronco da artéria pulmonar dorsal, à esquerda, inclinado para a direita, paralelo à aorta; o apêndice do átrio esquerdo mais ou menos volumoso, situado à esquerda do tronco da artéria pulmonar, recoberto pelo pericárdio, sem fazer saliência no mesmo (fig. 3).

Todos os 18 espécimes eram de casos de transposição clássica, havendo associação com comunicação interatrial [6], comunicações interatrial e interventricular [7], comunicações interatrial e interventricular e persistência do canal arterial [1], comunicações interatrial e interventricular e estenose pulmonar [2], comunicações interatrial e interventricular e persistência da veia cava superior esquerda [1], comunicações interatrial e interventricular, persistência do canal arterial e estenose pulmonar [1].

DISCUSSÃO

No coração normal, a artéria pulmonar cruza na frente da aorta, salientando-se no contorno esquerdo da sombra cardiovascular, formando o arco médio. No referido contorno, observa-se o "botão" aórtico, correspondente ao joelho posterior da croça da aorta, o arco médio ou segmento do tronco da artéria pulmonar e o arco ventricular esquerdo. O apêndice do átrio esquerdo, quase dorsificado, não faz saliência no mesmo (fig. 4-A).

Em quase todos os casos com TGA, o tronco da artéria pulmonar, paralelo à aorta e dorsal à mesma, não se salienta no contorno esquerdo da sombra cardiovascular para formar o arco médio. Entre ele e o referido contorno, situa-se o apêndice do átrio esquerdo, recoberto pelo pericárdio, não fazendo saliência no mesmo (fig. 4-B).

Bastante característico é, assim, o contorno esquerdo da sombra cardiovascular, em radiografias frontais, nos casos com TGA: logo abaixo do "botão" aórtico nota-se um arco único, que se estende até a ponta do coração, mais ou menos aguda ou arredondada (fig. 1).

Em casos com "situs inversus" e dextrocardia ("imagem em espelho"), o referido sinal radiológico manifesta-se à direita, conforme foi notado em um dos 34 casos estudados.

Saliência do tronco da artéria pulmonar, no contorno esquerdo da sombra cardiovascular, formando arco médio, acontece quando o mesmo é dilatado, ultrapassando pela frente o apêndice do átrio esquerdo. A dilatação acentuada da artéria pulmonar acontece, por vezes, quando existe hipertensão pulmonar maligna ou dilatação pós-estenótica.

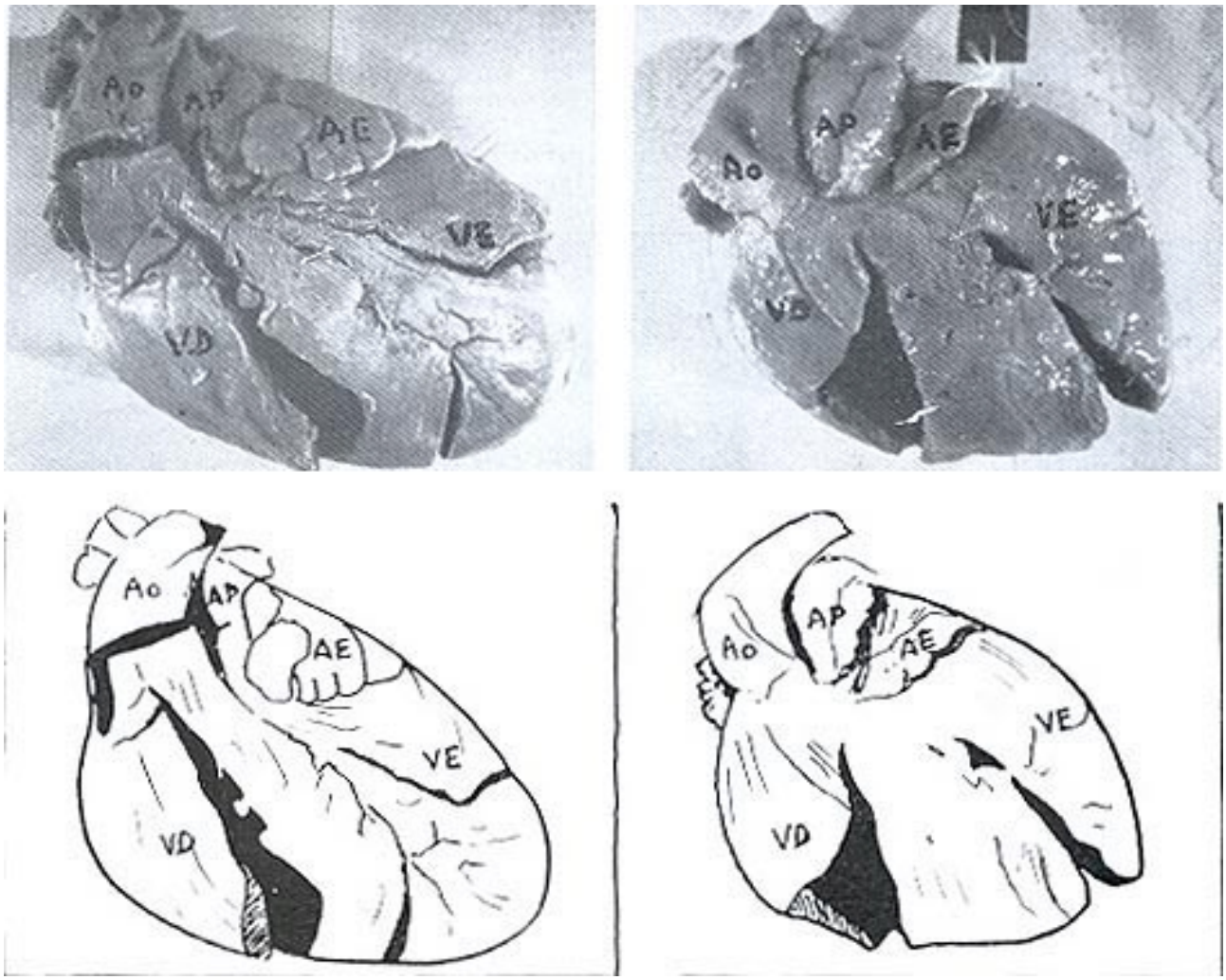

Fig. 3 - Dois dos 18 espécimens necrópticos estudados, notando-se o arco único, abaixo do joelho posterior da croça da aorta, formado pelo apêndice do átrio esquerdo e do ventrículo esquerdo. O tronco da artéria pulmonar situa-se dorsalmente entre a aorta, à direita, e o apêndice do átrio esquerdo, não formando arco médio no contorno esquerdo.

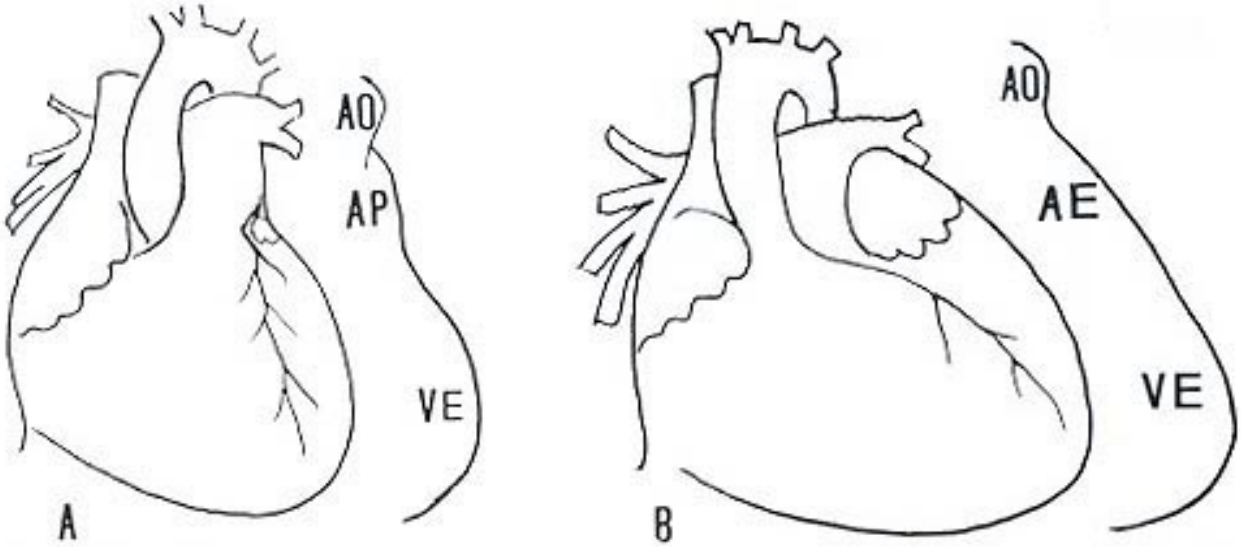

Fig. 4 - Em A, relação normal da aorta e artéria pulmonar e, em B, nos casos de transposição das grandes artérias, explicando-se a formação dos 3 arcos (aórtico, pulmonar e ventricular esquerdo) nos normais e apenas 2 arcos aórtico e do pericárdio aplicado sobre o apêndice do átrio esquerdo e do ventrículo esquerdo, em casos com transposição das grandes artérias (B).

Nos casos com má posição cardíaca ou cardiovisceral, particularmente o “situs solitus” e dextroversão e o “situs inversus” e levoversão, a sombra e os contornos do pedículo do coração são atípicos, não se manifestando com precisão o sinal radiológico da ausência do arco médio ou segmento da artéria pulmonar, no contorno esquerdo da sombra cardiovascular, em radiografias frontais.

O sinal da ausência do arco médio, segmento da artéria pulmonar no contorno esquerdo da sombra cardiovascular em radiografias frontais deve ser procurado, sendo importante para o diagnóstico.

SUMMARY

The absence of the mid arch or pulmonary artery segment, in the left contour of the cardiovascular shadow, in the plain film roentgenogram was verified in 30 of 34 cases of transposition of the great arteries. The anatomopathologic correlation was studied in 18 macroscopic specimens to explain the radiologic sign, considered important in the diagnosis of this condition.

REFERÊNCIAS

1. Abrams, H. L.; Kaplan, H. S.; Purly, A. - Diagnosis of complete transposition of the great vessels. Radiology, 57: 500, 1951.
2. Elliott, L. P.; Neufeld, H. N.; Anderson, R. C.; Adams, P.; Edwards, J. E. - Complete transposition of the great vessels. I. An anatomic study of sixty cases. Circulation, 27: 1105, 1963.
3. Carey, L. S.; Elliott, L. P. - Complete transposition of the great vessels: Roentgenologic findings. Am. J. Roentgenol. 91: 529, 1964.
4. Nogrady, M. B.; Dunbar, J. S. - Complete transposition of the great vessels. Revaluation of the so called “typical configuration on plain films of the chest”.J. Can. Assoc. Radiol. 20: 124, 1969.
5. Guerin, R.; Soto, B.; Karp, R. B.; Kirklin, J. B.; Barcia, A. - Transposition of the great arteries. Determination of the position of the great arteries in conventional chest roentgenograms. Am. J. Roentgenol. 110: 747, 1970.
6. Counahan, R.; Simon, G.; Joseph, M. - The plain chest radiograph in D-transposition of the great arteries in first month of life. Pediat. Radiol. 1: 217, 1973.
7. Mathew, R.; Rosenthal, A.; Fellows, K. - The significance of right aortic arch in D-transposition of the great arteries. Am. Heart J. 87: 317, 1974.
8. Moes, C. A. F. - Analysis of the chest in the neonate with congenital heart disease. Radiol. Clin. North Am. 13: 251, 1975.
9. Clarkson, P. M.; Neutze, J. M.; Wardill, J. C. - The pulmonary vascular bed in patients with complete transposition of the great arteries. Circulation, 53: 539, 1976.
10. Muster, A. J.; Paul, M. H.; Van Grondelle, A.; Conway, J. J. - Assymetric distribution of the pulmonary blood flow between the right and left lungs in D-transposition of the great arteries. Am. J. Cardiol. 38: 352, 1976.
11. Vidne, B. A.; Duszynski, D.; Subramanian, S. - Pulmonary blood flow in transposition of the great arteries. Am. J. Cardiol. 30: 62, 1976.
12. Tonkin, I. L.; Kelley, M. J.; Bream, P. R.; Elliott, L. P. -The frontal chest film as a method of suspecting transposition complex. Circulation, 53: 1016, 1976.
13. Mooss, A. J.; Adams, F. H.; Emmanoilides, G. C. - Heart disease in infants, children and adolescents. Williams & Wilkins Baltimore, 1977.
14. Medeiros, S.º, J. H. - Radiologia do Coração. Sarvier, São Paulo, 1980.