VALVOPLASTIA PULMONAR

CARLOS ROBERTO CARDOSO*, LUIS MARIA YORDI*, FLÁVIO CELSO LEBOUTE*, CLÁUDIO MORAES*, WALTRAUTE A. LOPEZ**

Durante o período de setembro de 1985 a agosto de 1986, 29 pacientes foram submetidos a 30 valvoplastias pulmonares por cateter balao.

O sucesso imediato (redução do gradiente sistólico entre o tronco da artéria pulmonar e o ventrículo direito mínimo de 30% mais modificações do jato de contraste na valva pulmonar e desaparecimento da constrição no balão) foi obtido na maioria dos pacientes.

Arq. Bras. Cardiol. 51/4: 305-308—Outubro 1988

A estenose pulmonar valvar é uma anomalia congênita que determina resistência ao esvaziamento do ventrículo direito. Em 1948, Sellor[2] e Brock[3] descreveram os primeiros casos tratados cirurgicamente. Em 1982 Kan e col [4] descreveram um novo método para tratamento da estenose pulmonar valvar congênita. Os autores descreveram o caso de um paciente com 8 anos de idade, portador desta anomalia com gradiente sistólico transvalvar de 48 mmHg que foi submetido a valvoplastia pulmonar (VP) por cateter balão. Com esta técnica, os autores obtiveram uma redução do gradiente transvalvar pare 20 mmHg. Desde então, nova perspectiva se abriu para o tratamento desta cardiopatia e várias publicações têm confirmado a eficácia da angioplastia da valva pulmonar[5-8,11].

A avaliação fundamental da estenose valvar pulmonar é feita através da medida do gradiente de pressão sistólica entre o ventrículo direito e a artéria pulmonar por cateterismo cardíaco ou, mais recentemente, por técnicas não invasivas: ecocardiografia e Doppler.

Apresentamos a experiência do Instituto de Cardiologia do Rio Grande do Sul/Fundação Universitária de Cardiologia, no tratamento de 29 pacientes com estenose pulmonar valvar submetidos a VP.

CASUÍSTICA E MÉTODOS

No período de 1985 a 1987, foram submetidos a VP 29 pacientes. Quinze eram do sexo masculino e 14 do feminino, sendo que um paciente foi submetido a dois procedimentos com intervalo de 6 meses. A idade variou de 1 a 31 anos (média 9 anos de idade). Todos os pacientes foram estudados por métodos não invasivos (ECG, RX, Eco) e após, submetidos a estudo hemodinâmico e cineangiocardiografia.

Nos primeiros casos, após a avaliação dos dados do cateterismo cardíaco e da cineangiografia a VP foi indicada naqueles que preenchiam os seguintes critérios: idade superior a 5 anos; gradiente VD-AP acima de 30 mmHg; estenose pulmonar valvar isolada; valve pulmonar em cúpula não displásica.

No decorrer do tempo alteramos alguns ítens da indicação: o critério da idade foi suprimido; o cateterismo diagnóstico e o procedimento terapêutico passaram a ser realizados na mesma ocasião, uma vez que a avaliação não invasiva informa satisfatoriamente sobre a valva, seu anel e mesmo determine com apreciável exatidão o gradiente transvalvar. A técnica usada foi a mesma descrita em outras publicações[4,7-9].

A via de acesso foi a veia femoral, abordada por punção em 27 pacientes. Foi realizada dissecção da veia safena interna em 3 ocasiões. O diâmetro do balão inicialmente escolhido sempre foi igual ou um pouco major que o diâmetro do anel valvar, sendo inflado três vezes, no mínimo, com pressões de 3 a 6 atmosferas, durante 20 a 30 segundos, aguardando-se o intervalo de 3 minutos entre uma insuflação e outra. Em apenas um paciente usou-se a técnica de duplo balão.

Trabalho realizado no Instituto de Cardiologia do Rio Grande do Sul/Fundacão Universitária de Cardiologia, Porto Alegre, RS.
* Hemodinamicista do Instituto de Cardiologia do Rio Grande do Sul/Fundação Universitária de Cardiologia.
** Enfermeira-Responsável pelo Laboratório de Hemodinâmica do IC/FUC.

RESULTADOS

Os critérios utilizados com sucesso imediato do procedimento, foram redução de, no mínimo, 30% do gradiente de pressão entre ventrículo direito e artéria pulmonar, o desaparecimento do estreitamento do balão quando inflado (sinal da cintura e a modificação do jato de contraste ao nível do tronco da AP (fig. 1).

Dos 30 procedimentos obteve-se sucesso imediato em 28 (93,3%) e, em duas ocasiões, não foi possível introduzir o cateter balão na valva pulmonar (6,7%) (tab. I).

O gradiente médio entre ventrículo direito e artéria pulmonar antes da angioplastia era de 77 mmHg e após o procedimento, caiu para 28 mmHg (gráfico 1). O maior gradiente antes da VP foi de 170 mmHg e o menor foi de 33 mmHg. Após a angioplastia, o maior gradiente residual foi de 71 mmHg e o menor de 3 mmHg.

Um paciente foi submetido, em duas ocasiões, a dilatação da valva pulmonar com um intervalo de 6 meses. Na primeira vez, o gradiente ventrículo direito/artéria pulmonar era de 65 mmHg e caiu pare 35 mmHg; na segunda, o gradiente de 36 mmHg tornouse de 17 mmHg. No primeiro procedimento, o balão utilizado media 18 mm de diâmetro e, no segundo, utilizou-se um balão de 20 mm de diâmetro.

Em 20 pacientes (71,4%) obteve-se redução de 50% ou mais do gradiente sistólico pressórico—ventrículo direito—artéria pulmonar, em relação ao valor inicial. Todos estes pacientes permaneceram com gradiente inferior a 50 mmHg imediatamente após a angioplastia.

Em 3 pacientes a pressão sistólica do ventrículo direito ficou inferior a 30 mmHg. Em 4 pacientes (14,2%) o gradiente tornou-se menor, porém, ainda se manteve acima de 50 mmHg: dois eram adultos (31 e 20 anos de idade) e dois eram crianças (11 e 3 anos de idade). Os pacientes nos quais não foi possível posicionar o balão na valva pulmonar tinham estenose grave e gradientes de 170 e 125 mmHg, respectivamente. Em um paciente com 17 anos e gradiente de 54 mmHg, utilizou-se duplo balão, um de 10 e outro

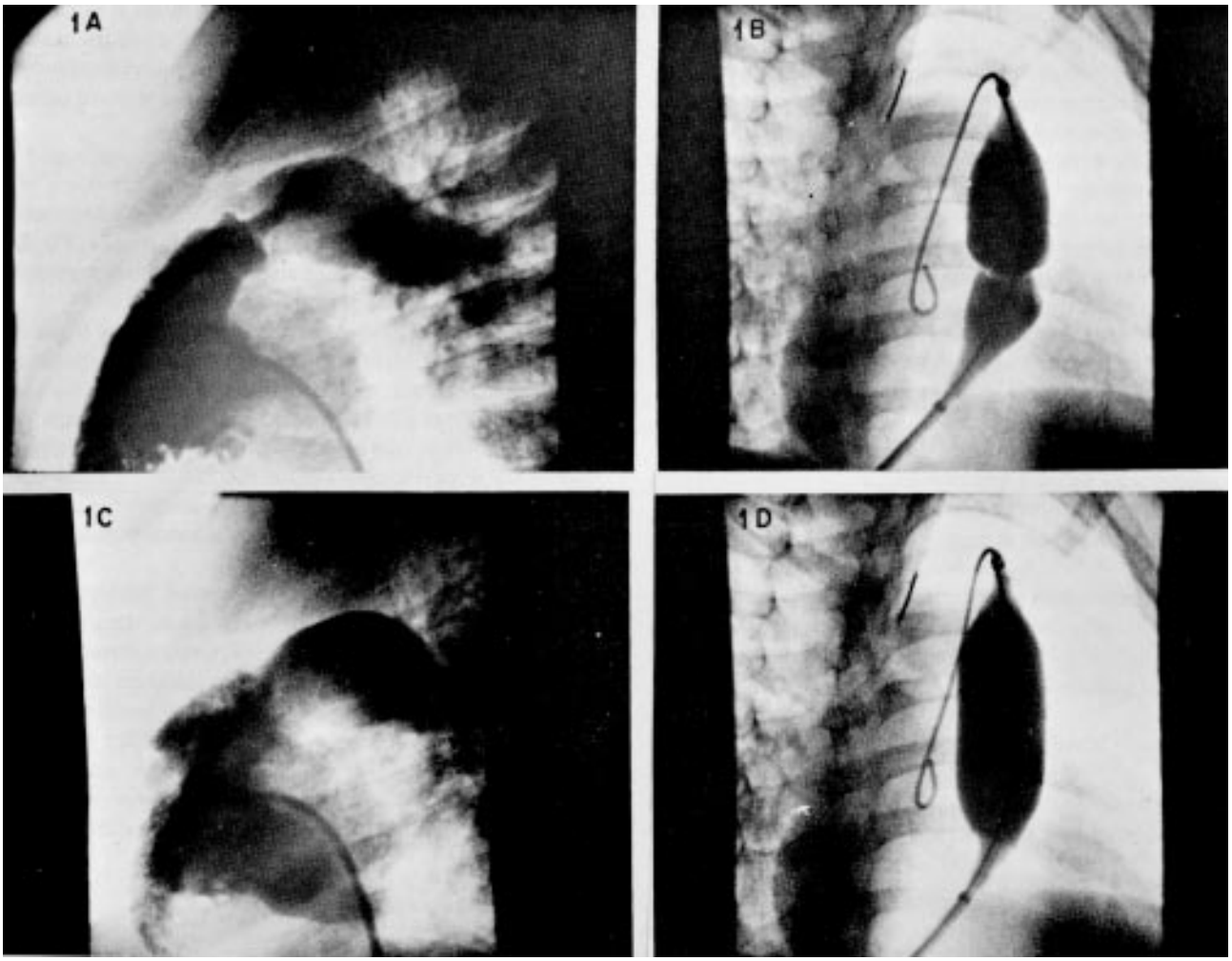

Fig. 1—A) ventriculografia direita mostrando o jato de contraste através do orifício central da válvula estenosada; B) constrição determinada pelo orifício central da válvula no balão; C) ventriculografia obtida após a ruptura da valva. Constata-se o desaparecimento do jato de contraste; D) desaparecimento da constrição no balão após a rupture da valva.

TABELA I—Discriminação dos pacientes submetidos a valvoplastia pulmonar

Sexo	Idade a	Peso Kg	Altura m	p.SIS.VD	p.SIS.VD	Gradiente Pré	p.SIS.VD	p.SIS.AP	Gradiente Pós	Balão
F	8	24	1,33	100	15	85	64	28	36	15
M	8	25	1,30	120	17	95	37	23	14	20
M *	7	21	1,19	79	14	65	52	17	35	18
M	16	52	1,62	74	20	54	52	20	32	15-18
F	17	53	1,51	84	20	64	60	28	32	20
F	3	15	87 cm	113	22	91	60	18	42	15
M	31	85	1,76	152	40	112	92	28	64	18
F	6	17		84	19	65	40	23	17	18
F	4	19	1,07	74	20	54	58	24	34	18 - 20
F	4	17	1,06	104	32	72	33	30	3	12
M	l a 6m	11,5	1,00	45	12	33	22	17	5	12
M	3	14	91 cm	76	16	60	32	20	12	18
M	9	22	1,20	96	24	72	41	23	18	20
F	20	43	1,56	180	22	164	97	35	62	20
M	8			120	15	105	49	28	21	18
F	l a 2m	11	79	92	17	75	68	25	43	10
F	3	13	97	116	32	84	57	34	23	15
F	32			68	20	48			20	20
F	4	19,900	1,00	97	15	82	42	20	22	18
M	4	15	1,00	82	18	64	48	28	20	18
M	17	58,800	1,67	187	17	170	Não se conseguiu passar Balão			
F	11	43	1,52	156	23	123	91	20	71	18
F	3	14,500		100	17	83	80	24	36	18
M	4	18,500	1,02	150	11	139	35	26	9	15
M	2	12,500		56	16	40	56	25	31	15
M	6	19	1,17	114	15	99	60	20	40	18
M *	8	27	1,24	50	14	36	35	18	17	20
F	5	18,600	1,13	65	15	50	25	17	9	18 - 20
F	2			142	16	126	Não se conseguiu passer Balão			
M	28	58	1,70	66	20	46	25	15	10	18 - 20**

p.SIS.VD = pressão sistólica em ventrículo direito; p.SIS AP = pressão sistólica em artéria pulmonar; gradiente pré = gradiente transvalvular antes da angioplastia; gradiente pós = gradiente transvalvular após angioplastia; balão = diâmetro do balão usado; * = paciente que foi submetido a dois procedimentos.

de 20 mm de diâmetro, tendo-se obtido um gradiente final de 32 mmHg (fig. 2).

Dois pacientes apresentaram convulsão, no momento em que o balão foi inflado pela primeira vez, sem outras conseqüências. Nenhuma outra complicação foi registrada.

COMENTÁRIOS

A dilatação da valva pulmonar por balão está se tornando o tratamento de escolha para pacientes com estenose valvar pulmonar[8]. A técnica, semelhante a de um cateterismo cardíaco, mostra-se de baixíssimo risco com resultados imediatos satisfatórios. Alguns aspectos técnicos são importantes na execução da VP, tais como, introduzir o cateter balão continuamente aspirado, visando facilitar sua passagem interna na veia femoral e a colocação da extremidade da guia metálica em ramo lobar de uma das artérias pulmonares[6-8].

Nossa preferência é cateterizar a arteria pulmonar em projeção ântero-posterior ou leve oblíqua anterior direita. Notamos que a valva pulmonar projeta-se mais ou menos, ao nível do brônquio esquerdo e temos usado esta referência anatômica, como o local ideal para posicionar o centro do balão.

Nas estenoses muito graves (gradiente acima de 100 mmHg) é provável que a melhor técnica seja usar inicialmente um cateter balão de calibre menor que o ideal, visando a colocação de outro mais calibroso, posteriormente. Em pacientes adultos, às vezes é necessário o uso de dois balões simultaneamente, sendo o calibre dos mesmos escolhido segundo as necessidades[10].

Na presente série utilizou-se heparinização somente nos casos que necessitaram uma permanência de mais de 30 minutos da guia metálica na artéria pulmonar. Não encontramos explicação satisfatória para os dois episódios de convulsão ocorridos durante a VP. Esta complicação também foi referida na experiência de Tynan e col[6]. Todos os 29 pacientes submetidos a VP tinham o diagnóstico de estenose valvar não displásica, condição básica para o sucesso do procedimento[5-9].

Concluimos que a VP é uma técnica segura e de fácil execução, com bons resultados imediatos. A avaliação não invasiva permite planejar quais os pacientes que podem ser submetidos a cateterismo cardíaco, cineangiocardiografia e angioplastia pulmonar em um só procedimento, estratégia esta aplicada a alguns casos de nossa série.

SUMMARY

Twenty-nine patients with pulmonary valve estenosis in whom balloon valvoplasty was performed,

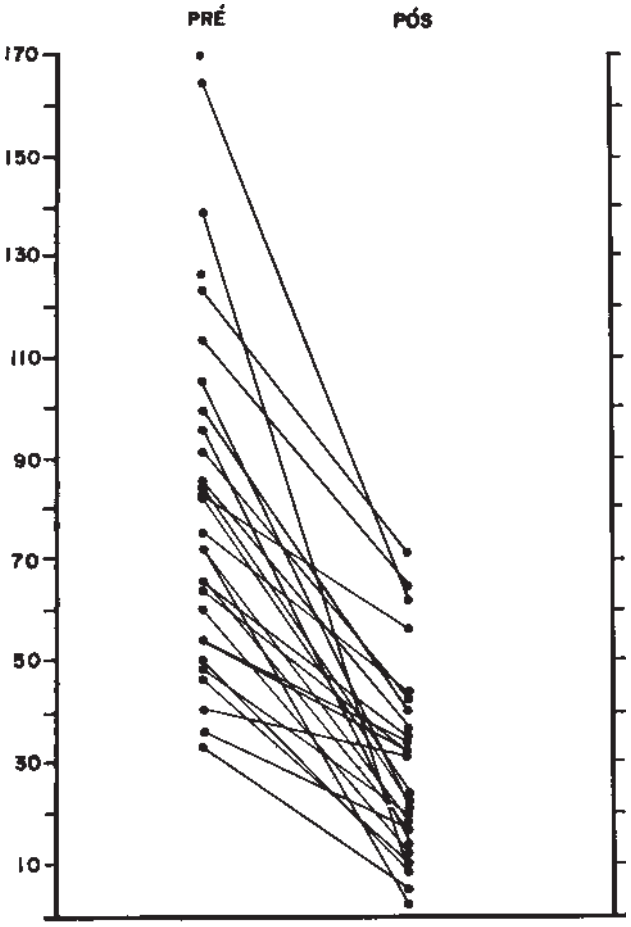

Gráf.1—Relação dos gradientes entre ventrículo direito e artéria pulmonar, antes (pré) e após (pós) a angioplastia da valva pulmonar.

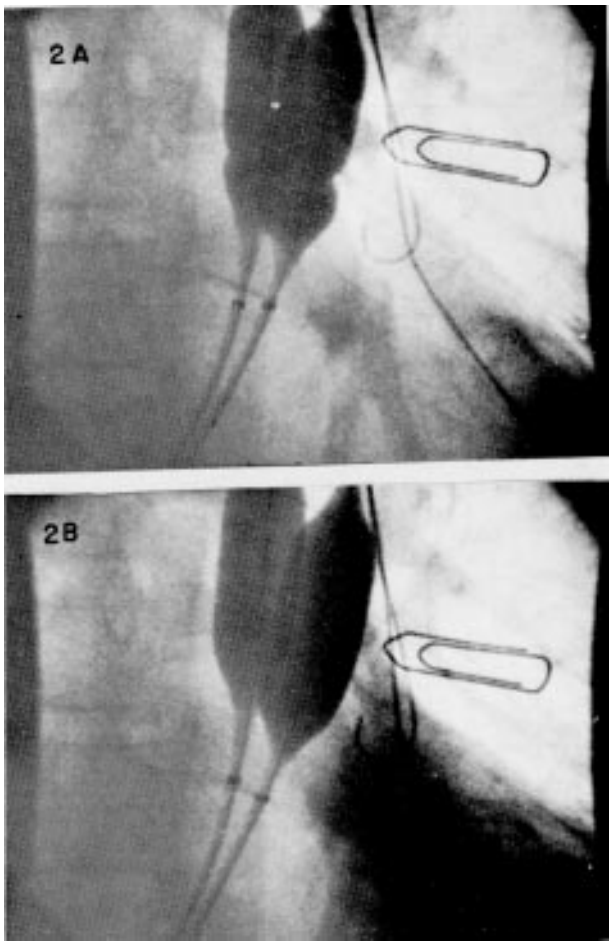

Fig. 2—Dois balões inflados simultaneamente em um paciente com 17 anos. A) nota-se o entalhe nos balões: B) balões completamente distendidos.

during the period of September 1985 to August 1986 are reported.

Sucessful response was obtained in most of the patients (minimum reduction of 30% of the systolic gradient: pulmonary artery/right ventricle, contrast jet modifications in the pulmonary valve and disappearance of the balloon constriction). Significant complications were not observed, except for the presence of convulsion in two patients.

REFERÊNCIAS

1. Keith J. Rowe R. Vlad P—Heart disease in infancy and childhood. In: Rowe R—Pulmonary Stenosis With Normal Aortic Root. 3 ed. New York, MacMillan, 1978.
2. Sellors TH—Surgery of pulmonary stenosis. Lancet, 1: 988, 1948.
3. Brock RC—Pulmonary valvotomy for relief of congenital stenosis. Report of three cases. Br Med J, 1: 1121, 1948.
4. Kan JS, White Jr RI, Mitschell SE, Gardner TJ—Percutaneous balloon valvuloplasty: a new method for treating congenital pulmonary valve stenosis. N Engl J Med. 307: 540,1982.
5. Fontes V, Souza JE, Esteves CA, Silva MV, Bembom MC, Silva MA, Cano M, Pontes Jr S—Vaivoplastia pulmonar com cateter-balão, uma alternativa da estenose pulmonar valvar. Arq Bras Cardiol, 42: 249,1984.
6. Tynan M, Baker EJ, Rohmer J. Jones O. Reidy JF, Joseph MC, Ottenkamp J—Percutaneous balloon pulmonary valvuloplasty. Br Heart J. 53: 520,1985.
7. Miller GAH—Balloon valvuloplasty and angioplasty in congenital heart disease. Br Heart J. 54: 285, 1985.
8. Roberts WC—Good bye to thoracotomy for cardiac valvulotomy. (Editorial). Am J Cardiol, 59: 198,1987.
9. Ettedgu JA, Ho SY, Tynan M, Jones ODH, Martin RP, Baker EJ, Reydy JF—The pathology of balloon pulmonary valvaplasty. Intern J Cardiol, 16: 285,1987.
10. Esteves CA, Guimarães JA, Cano MN, Souza JE, Fontes V—Valvuloplastia pulmonar com duplo balão. Arq Bras Cardiol, 48: 87, 1987.
11. Krichenko A, Bueno R. Andrade P Rzeznik B. Rossi P. Pereira M, Ribeiro E, Brofman P. , Carvalho R. Loures D—Valvoplastia com cateter balio na estenose pulmonar. Arq Bras Cardiol, 47: 417, 1986.