ACOMETIMENTO DA PONTA DO VENTRÍCULO ESQUERDO NA CARDIOPATIA CHAGÁSICA CRÔNICA: ASPECTOS CLÍNICOS E VENTRICULOGRÁFICOS

FRANCISCO MANES ALBANESI FILHO, JOSÉ BARBOSA MEDEIROS GOMES FILHO

Foi estudado o comportamento morfológico da ponta do ventrículo esquerdo na cineventriculografia esquerda em 62 portadores de cardiopatia chagásica crônica e os achados foram correlacionados com os dados clínicos e hemodinâmicos.

Eram 32 mulheres e 30 homens, com idades variando de 21 a 64 anos, com reações sorológicas positivas, todos com sintomas cardiovasculares, 26 com insuficiência miocárdica (11 com insuficiência ventricular esquerda e 15 com insuficiência cardíaca congestiva), 37 tinham radiografia de tórax com área cardíaca normal e 25 com cardiomegalia (leve em 10, moderada em 8 e acentuada em 7). O eletrocardiocardiograma revelou em 45 pacientes extra-sístoles, em 41 distúrbios da condução sendo o mais freqüente em 21 casos o bloqueio do ramo direito associado ao bloqueio divisional esquerdo anterior. Em 9 pacientes foi encontrado o comprometimento simultâneo do aparelho digestivo (megas).

A cineventriculografia esquerda demonstrou alterações na dinâmica da ponta do ventrículo esquerdo em 58 pacientes (93,55%); devido. (4 (6,45%) a hipocontratilidade isolada da ponta, 6 (9,68%) hipocinesia difusa e 48 (77,42%) a lesão apical. A morfologia desta lesão apresentou os seguintes aspectos: mamilo-17 (27,42%); dedo de luva-17 (27,42%); e semilunar-14 (22,18%).

A lesão da ponta foi observada em 20 dos 26 pacientes (76,92%) com insuficiência miocárdica. Em 9 casos (14,52%) estava associado a outras assinergias ventriculares, sendo a mais freqüente de localizaçao ânterolateral. Em 3 casos (4,84%) foi detectada presença de trombo de ponta.

Arq. Bras. Cardiol. 52/3: 115-120-Março 1989

A doença de Chagas foi descrita em 1909 por Carlos Chagas, caracterizada no ano seguinte em seus aspectos clínicos[2,3]. Ela acomete cerca de 5 milhões de brasileiros e acarreta cardiopatia e/ou alterações do tubo digestivo[4].

Entre 1938 necrópsias realizadas na zona endêmica de Ribeirão Preto-SP, entre 1965-1969, Amorim e col[5] encontraram 589 (33,8%) de casos de doença de Chagas. Observaram a presença de cardiopatia isolada em 64.8% dos casos e associada ao envolvimento digestivo em 32.8%, mostrando ser o acometimento cardíaco de 97.6% entre os pacientes chagásicos necropsiados.

As alterações morfológicas do coração envolvendo o ventrículo esquerdo são frequentes. Em estudo de 30 pacientes com a forma indeterminada, Garzon e Lorga[6], empregando a cineventriculografia esquerda, observaram que 11 (37%) pacientes apresentavam assinergia apical, 6 (20%) hipocinesta difusa, 3 (10%) hipocinesia associada a lesão apical e 1 (3,3%) assinergia da parede anterior. Assim, caracterizam que mesmo nos chagásicos assintomáticos, 50% já possuem alterações morfológicas do ventrículo esquerdo[6]. Neste mesmo estudo comparavam os aspectos ventriculográficos com a medida da pressão diastólica final, observando que este índice estava elevado em 13 casos (44%), e que em 5 pacientes com ventriculograma normal este valor estava aumentado. Deste modo, concluíram que somente 10/30 (33,3%) pacientes com a forma indeterminada, apresentavam o ventrículo esquerdo normal.

Entre 479 chagásicos das formas indeterminada e sintomática submetidos a estudo cineventriculográfico esquerdo, observou-se zonas assinérgicas acometendo o ventrículo esquerdo em 286 pacientes (59,7%), sendo o envolvimento mais freqüente o apical em 235 pacientes (82,17%)[7].

O presente trabalho tem como objetivo estudar os aspectos morfológicos da região da ponta do ventrículo esquerdo, na cardiopatia chagásica crônica, em pacientes sintomáticos, analisados fora da região endêmica, empregando-se a cineventriculografia esquer-

Trabalho do Serviço de Cardiologia do Hospital Universitário Pedro Ernesto da Universidade do Estado do Rio de Janeiro-UERJ.

da da e correlacionando-se os seus achados com os dados clínicos.

CASUÍSTICA E MÉTODOS

Foram estudados 62 portadores sintomáticos de cardiopatia chagásica crônica, submetidos a estudo hemodinâmico entre 1974 e 1985. Foi analisado o comportamento morfológico da ponta do ventrículo esquerdo na cineventriculografia esquerda, correlacionando-se seus achados com os dados clínicos.

Eram 32 mulheres e 30 homens, com idades variando de 21-64 anos (X = 47,9), com história epidemiológica e reações sorológicas positivas para doença de Chagas (reação de Guerreiro-Machado, hemaglutinação e imunoflorescência direta), que foram analisados segundo manifestações clínicas, eletrocardiográficas, radiológicas, hemodinâmicas e ventriculográficas.

O estudo hemodinâmico foi realizado sem utilização prévia de medicação, constando de cateterismo direito e esquerdo, cineventriculografia esquerda e cinecoronariografia seletiva pela técnica de Sones e Shirey[8].

A cineventriculografia esquerda foi realizada na posição oblíqua anterior direita (OAD) entre 15º a 30º, tendo sido utilizado os critérios de Herman e col[9] para caracterizar suas alterações localizadas em hipocinesia, acinesia e discinesia. Considerou-se também seu aspecto global em normal e hipocinética (redução acentuada e difusa de contratilidade de todos os segmentos da parede ventricular).

Na análise morfológica da lesão da ponta empregamos os critérios de Ferreira e col[10], juntando os seus tipos raquete de tênis e semilunar, em um único grupo designado de semilunar. Assim, classificamos este envolvimento em: mamilo (pequena saliência em forma mamilar, sendo a menor lesão do vórtex); dedo de luva (lesão intermediária em extensão) e semilunar (lesão mais extensa podendo possuir colo ou zona e transição ao nível de sua junção com a cavidade ventricular à montante ou ser rasa e de grande diâmetro envolvendo o vórtex).

Consideramos os valores das pressões do ventrículo esquerdo de acordo com os critérios de Barbosa Fº[11], sendo normal de 90 a 140 mmHg a pressão sistólica e de até 12 mmHg a pressão diastólica final (pd_2). A pd_2 foi considerada levemente aumentada entre 12,1 a 15,0 mmHg, moderadamente elevada entre 15,1 a 20,0 mmHg e acentuadamente aumentada acima de 20,1 mmHg[11].

RESULTADOS

Manifestações Clínicas - A palpitação foi o sintoma mais freqüente, isolada em 15 pacientes (24,19%) e associada a outros sintomas em 61 pacientes (98,39%). A associação palpitações, tonteiras, e palpitações, tonteiras e dor precordial foi observada em 15 pacientes (24,19%) cada, vindo posteriormente as seguintes associações: palpitações e dor precordial em 7 (11,29%); palpitações, tonteiras e síncope em 6 (9,68%); palpitações, tonteiras, dor precordial e síncope em 2 (3,22%) e palpitações e síncope em 1 (1,61%). Apenas 1 paciente (1,61%) apresentou síncope isolada (tab. I).

TABELA I — Principais dados clínicos dos exames complementares.

1—Sintomas aparelho cardiovascular	
Palpitações	15 casos
Síncope	01 caso
Palpitações + tonteiras	15casos
Palpitações + dor precordial	07 casos
Palpitações + síncope	01 caso
Palpitações + tonteiras + síncope	06 casos
Palpitações + tonteiras + dor precordial + síncope	02 casos
2—Insuficiência cardíaca	
Insuficiência ventricular esquerda	11 casos
Insuficiência cardíaca congestiva	15 casos
3—Cardiomegalia	
Ausente	37 casos
Leve (+)	10 casos
Moderada (+)	08 casos
Acentuada (+)	07casos
4—Comprometimento digestivo	
Megaesôfago	05 casos
Megacolo	02 casos
Megaesôfago + Megacolo	01 caso

TABELA II—Principais alterações eletrocardiográficas.

1—Distúrbios do ritmo e da condução do estímulo	
Bradicardia sinusal	05 casos
Taquicardia supraventricular	01 caso
Fibrilação atrial	02 casos
Bloqueio atrioventricular 1º grau	04 casos
Bloqueio atrioventricular total	05 casos
2—Distúrbios da excitabilidade	
Extrassístoles ventriculares	41 casos
Extrassístoles supraventriculares	04 casos
3—Distúrbios da condução	
Bloqueio do ramo direito	11 casos
Associação ao bloqueio divisional esquerdo	21 casos
Bloqueio divisional esquerdo anterior	06 casos
Bloqueio divisional esquerdo médio	02 casos
Bloqueio do ramo esquerdo	01 caso
4—Alterações da repolarização ventricular	03 casos

Em 15 pacientes (24,19%) observou-se insuficiência cardíaca congestiva e em 11 pacientes (17,74%) insuficiência ventricular esquerda.

A radiologia de tórax demonstrou área cardíaca normal em 37 pacientes (59,68%) e cardiomegalia em 25 (40,32%), sendo esta quantificada em 3 graus: leve (+) em 10 (16,13%); moderada (+ +) em 8 (12,90%) e acentuada (+ + +) em 7 (11,29%).

O comprometimento digestivo foi encontrado em 9 casos (14,51%), 5 com megaesôfago, 2 com megacolo e 1 com a associação megaesôfago e megacolo.

O eletrocardiograma (tab. II) evidenciou que 45 pacientes estavam em ritmo sinusal, 17 (24,42%) apresentavam distúrbios do ritmo, sendo 5 com bradicardia sinusal, 2 com fibrilação atrial, 1 com taquicardia supraventricular, 9 com bloqueios atrioventriculares

sendo 4 do 1º grau e 5 total ou do 3º grau. As extrasístoles foram identificadas em 45 pacientes (72,58%), sendo ventriculares em 41 e supraventriculares em 4. O distúrbio da condução mais freqüente foi a associação entre o bloqueio do ramo direito e o bloqueio divisional esquerdo anterior em 21 pacientes (33,78%), vindo posteriormente: bloqueio do ramo direito em 11 (17,74%); bloqueio divisional anterior esquerdo em 6 (9,37%); bloqueio divisional esquerdo médio em 2 (3,33%) e bloqueio do ramo esquerdo em 1 (1,61%). Não foram encontrados distúrbios da condução em 21 pacientes (34,18%).

Dos pacientes com distúrbios da excitabilidade, observamos que 10 (16,13%) não apresentavam outras alterações eletrocardiográficas e tinham área cardíaca normal na radiografia de tórax.

TABELA III—Aspectos hemodinâmicos do ventrículo esquerdo em 62 pacientes com cardiopatia chagásica crônica.

	Pressão sistólica (mmHg)			Pressão diastólica final (mmHg)			
Aspecto doVE	<90	90-140	>140	≤ 12.0	12.1 - 15.0	15.1 - 20.0	20.1
Normal	—	04	¾	04	¾	¾	¾
Hipocontratilidade de ponta	—	03	01	02	01	01	¾
Lesão apical							
Mamilo	02	10	05	10	01	05	01
Dedo de luva	—	11	06	11	04	01	01
Semilunar	01	11	02	07	02	01	04
Hipocinesia difusa	—	05	01	02	03	—	01
Total	03	44	15	36	11	08	07

TABELA IV—Aspectos cineventriculográficos da ponta do ventrículo esquerdo em 62 pacientes com cardiopatia chagásica crônica.

Aspecto	Nº	%
Normal	04	6.45
Hipocontratilidade de ponta	04	6.45
Lesão apical	48	77.42
Mamilo	17	27.42
Dedo de luva	17	27.42
Semilunar	14	22.18
Hipocinesia difusa	06	9.68

Aspectos Hemodinâmicos - As pressões ventriculares esquerdas foram normais em 28 pacientes (45,16%) a pressão sistólica foi inferior a 90 mmHg em 3 (4,84%), normal em 44 (70.97%) e maior que 140 mmHg em 15 (21,19%). A pressão diastólica final (pd_2) foi normal em 36 pacientes (58,06%) elevemente aumentada em 11 (17,75%), moderadamente elevada em 8 (12,90%) e acentuadamente aumentada em 7 (11,29%) (tab. III).

Aspectos Ventriculográficos - A cineventriculografia esquerda foi de aspecto normal em 4 pacientes (6,45%), nos demais foram encontradas alterações. Em 6 (9,68%) observamos hipocinesia difusa. Assim, foi possível caracterizar alterações dinâmicas bem marcadas do vórtex em 52 dos 62 (83,87%) pacientes estudados: em 4 (6,45%) a hipocontractilidade isolada da ponta e em 48 (77,42%) a lesão apical. A morfologia da lesão apical evidenciou os seguintes aspectos: mamilo-17 (27,42%); dedo de luva-17 (27,42%) e semilunar-14 (22,18%) (tab. IV). As figuras 1 a 3 demonstram as características ventriculográficas da lesao do vórtex.

Em 9 pacientes (14,52%) encontramos outras áreas de acinesia ventricular associadas a lesão apical, sendo 8 de localização ânterolateral e 1 posteroinferior. A lesão apical era em 6 do tipo dedo de luva, 2 do tipo mamilar e 1 do tipo semilunar.

A imagem negativa observada na cineventriculografia esquerda, compatível com trombo acometendo a ponta, foi encontrada em 3 pacientes (4,84%), todos com lesão do tipo semilunar, sendo em 2 pacientes associada a cardiomegalia e a insuficiência cardíaca.

Entres os 15 pacientes com insuficiência cardíaca congestiva observamos a presença de lesão apical em 10, sendo de aspecto semilunar em 8 e de mamilar e dedo de luva em um caso cada. Os outros 5 pacientes apresentavam hipocinesia difusa. Já entre os 11 pa-

Fig. 1 - Cineventriculografia em posição oblíqua anterior direita em diástole, mostrando lesão de ponta do tipo mamilar.

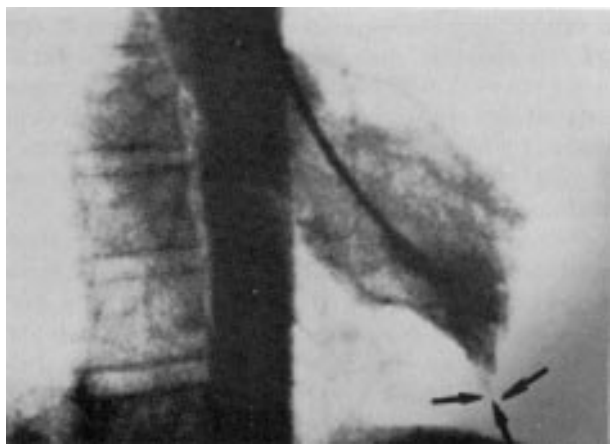

Fig. 2 - Cineventriculografia em posisão oblíqua anterior direita em sístole mostrando lesão da ponta do tipo dedo de luva.

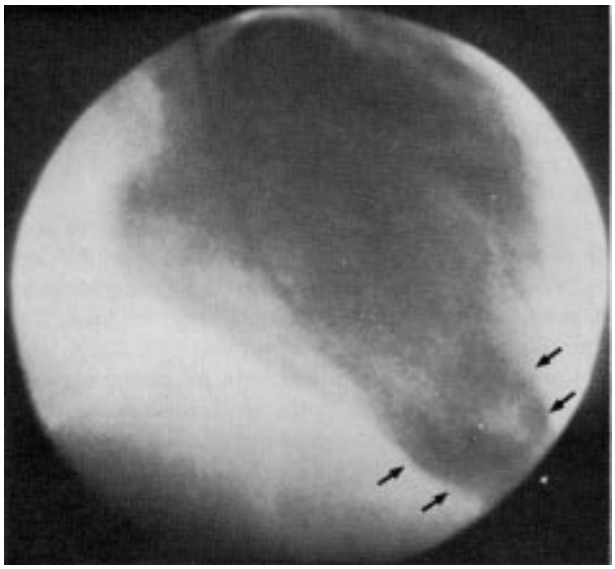

Fig. 3 - Cineventriculografia em posisão oblíqua anterior direita em sístole mostrando lesão de ponta do tipo semilunar em ventrículo hipocinético, eom área discinética anterior.

cientes com insuficiência ventricular esquerda, 10 exibiam lesão de ponta, sendo 5 em dedo de luva, 3 em mamilo e 2 em semilua, e um apresentava hipocinesia difusa. Deste modo, encontramos a lesão do vórtex presente em 20 dos 26 pacientes (76,92 %) com insuficiência miocárdica.

A cinecoronariografia seletiva não revelou nenhuma lesão obstrutiva de qualquer grau.

COMENTÁRIOS

Estima-se que a doença de Chagas acometa 35 milhões de habitantes das Américas, atingindo cerca de 5 milhões de indivíduos em nosso país[4]. A cardiopatia é o achado mais freqüente, sendo referido alterações precoces envolvendo o ventrículo esquerdo em 50% de pacientes na forma indeterminada[6] até 97,6% das necrópsias realizadas em chagásicos falecidos em zona endêmica[5].

Estudo realizado por Ferreira e col[11] utilizando a ventriculografia esquerda post-mortem em 38 chagásicos crônicos, demonstrou lesão de ponta em 15 deles (39,4%), distribuídos nos seguintes subgrupos: 8/13 (61,5%) entre os pacientes com insuficiência cardíaca; 5/8 (62,5%) dos acometidos por morte súbita e 2/10 (20%) entre os falecidos por morte natural não atribuída a cardiopatia chagásica.

Correlacionando-se os achados ventriculográficos post-mortem com os anátomo-patológicos, encontraram 2 casos de falso negativo da ventriculografia, devido a existência de trabéculas musculares existentes junto ao vórtex, que impediu o preenchimento pelo contraste da lesão[10]. Obervamos, também, casos de falso positivo - 4/38 corações estudados, devido ao ventriculograma post-mortem ter sido realizado em corações estáticos, limitando o método.

Devemos mencionar a possibilidade de encontro da lesão falso negativa na cineventriculografia, quando a lesão vorticilar for ocupada por trombos em diferentes fases de organização[10,12].

Em nossa casuística encontramos acometimento específico da ponta em 93,55% dos casos, sendo que em 77,42% (48/62 pacientes) era devido a lesão apical. Este valor está compreendido entre os referidos por Moia c col[13] - 30% e de Carvalho e col[14] - 86,9%, em trabalhos baseados em achados de necrópsia. Porém, quando comparamos nossos achados com os outros também obtidos pela cineventriculografia esquerda em pacientes chagásicos, nossa incidência é mais elevada do que as referidas por: Grazotti e col[12] - 40%; Garzon e col[6] - 59,7%; Saad e col[15] - 63% e Fontes e col[16] - 70%. Acreditamos que este fato possa ser devido ao fato de só admitirmos no estudo, pacientes sintomáticos, enquanto nos outros faziam parte da amostra pacientes na forma indeterminada da doença, daí nossa maior concentração destes casos e maior incidência.

Comparando a presença de lesão apical com o eletrocardiograma e a radiografia de tórax, Garzon e col[17] encontraram a lesão do vórtex em: 43,1% dos pacientes com eletrocardiograma alterado e radiografia de tórax normal; 63,9% dos casos de eletrocardiograma alterado e cardiomegalia leve; 62,5% dos casos de eletrocardiograma alterado e cardiomegalia moderada e 31,6% dos casos de eletrocardiograma e radiografia de tórax normais. Em nossa casuística observamos 15,38% (8/52) de pacientes que só apresentaram extrasístoles com o restante do eletrocardiograma sem alterações de área cardíaca normal na telerradiografia, e de menor incidência do que o referido por Garzon e col[17].

A hipocinesia ventricular difusa foi encontrada em 6 pacientes (9,68%), sendo moderada em 2 e acentuada em 4. Nosso achado é bem inferior aos referidos por Garzon e col[7] que observaram hipocinesia difusa em 230/479 pacientes (48,02%) sendo 117 (24,42%) moderada e 113 (23,60%) acentuada. Justificar-se-ia essa discrepância pelo fato de este estudo ter sido realizado em zona não endêmica da doença, e pelo escasso número de estudos hemodinâmicos e angiográficos em pacientes com insuficiência cardíaca.

Em referência a presença de insuficiência miocárdica e a lesão apical, encontramos esta associação presente em 21 dos 26 pacientes com sinais de insuficiência ventricular esquerda e/ou cardíaca congestiva, com percentual de 80,76% e semelhante ao observado por Granzotti e col[12] de 23 em 29 pacientes com 79,31%.

Analisando os 14 pacientes com lesão apical do tipo semilunar, verificamos que 4 tinham área cardíaca normal e 10 cardiomegalia (leve - 1; moderada - 6 e acentuada - 3). Os pacientes com cardiomegalia apresentavam insuficiência cardíaca e 7 tinham aumento de pressão diastólica final, levando-nos a pensar que este tipo de lesão do vórtex por ser de maior extensão possa interferir com a dinâmica ventricular e agravar a disfunção miocárdica.

Em 8 casos encontramos associação com outra área discinética, sendo estes pacientes também portadores de lesão da ponta (8/62 - 12,90%). Este percentual é pouco superior ao referido por Garzon e col[18] de 9,3% (22/235). Quanto a área de localização da outra área discinética, nossos achados estão em acordo com outros autores, que encontraram também uma predominância com a associação anterolateral[18].

A presença de trombos murais ao nível da ponta, detectados pela cineventriculografia esquerda foi achado em 3 casos - 4,84% e inferior ao relatado por Garzon e co[17] de 9,8%. Sabemos que a cineventriculografia esquerda não é método de grande sensibilidade em detectar trombos intracardíacos, pois o contraste empregado, pode ficar interposto entre o trombo e a parede da câmara, não dando oportunidadede revelar sua presença. A ecocardiografia bidimensional parece ter maior sensibilidade em detectar estas formações. Em trabalho que participamos em Lopes e col[19], utilizando este método na caracterização da lesão apical, não evidenciamos em nenhum caso a presença de trombos no vórtex.

Os casos de trombose da lesão apical, com trombo preenchendo totalmente a superfície da lesão, podem sofrer processo de organização e hialinização e ser responsável pela lesão fibrótica apical. Nestes casos a ventriculografia não revela a lesão apical, que estara ocupada pelo trombo[20].

Outro aspecto importante a ser analisado, diz respeito a participação das artérias coronárias na gênese da lesão de ponta. Ferreira e col[21] realizaram coronariografia post-mortem em 38 pacientes nortadores de doença de Chagas, e encontraram em 21 (55,3%) alterações vasculares, caracterizadas por distorção e rarefação de vasos na parede do ventrículo esquerdo, e em especial na região da ponta, em que pese terem sido estas avaliações realizadas segundo critérios subjetivos. Encontraram estas anormalidades em 10 dos 13 (76,9%) pacientes falecidos por insuficiência cardíaca, em 5 dos 8 (62,5%) dos que tiveram morte súbita, em 3 dos 7 (42,9%) que sofreram morte violenta e em 3 dos 10 (30%) que morreram por outras causas que não a cardiopatia chagásica. Inicialmente, atribuíram estes achados serem mais freqüentes nos pacientes com insuficiência cardíaca, pois neste grupo o processo inflamatório e a fibrose miocárdica seriam mais intensos, do que os que faleceram por morte súbita ou violenta, estando assim também de acordo com os achados de Almeida[22].

Em trabalho também utilizando a coronariografia post-mortem Ribeiro Jorge e col[23], já haviam observado a rarefação dos vasos coronarianos na ponta do coração em pacientes com lesão vorticilar. A rarefação seria devida ao adelgaçamento da ponta, porém não foram encontradas correlações significativas, entre este achado e a extensão da lesão. Mignone[24] e Bogliolo[25,26] acreditam que ela possa ser devida a esclerose difusa dos vasos da região, causando um grande desarranjo na arquitetura do vórtex, em decorrência das alterações locais induzidas pela tripanosomíase.

Estes achados foram corroborados por Ferreira e col[21], quando observaram estas alterações presentes em 30,4% de chagásicos sem lesão apical, porém a maioria dos pacientes era do subgrupo com insuficiência cardíaca, indicando a provável participação do processo inflamatório e da fibrose cardíaca na gênese destas alterações.

É importante assinalar que Koberle e col[27] não encontraram rarefação ou distorção nas artérias coronárias de pacientes com lesão de ponta, somente observaram variações no calibre dos vasos coronários.

Ferreira e col[28] acreditam que estas alterações vasculares devem preceder a instalação da lesão vorticiliar.

Realizamos em todos os nossos casos a cinecoronariografia seletiva, que não mostrou alterações obstrutivas em nenhum caso, porém não serviu para avaliar a presença destas alterações vasculares da ponta, pois o poder de resolução desta técnica só serve para evidenciar vasos com diâmetro maior do que 100 micras, e os vasos mais comprometidos pelo processo de rarefação e ou distorção seriam os de menor diâmetro.

Finalmente, devemos ressaltar a grande incidência do encontro da lesão apical em pacientes sintomáticos portadores de cardiopatia chagásica crônica, devendo este acometimento ser pesquisado através de métodos não invasivos como a ecocardiografia bidimensional, com boa correlação com os achados cineventriculográficos[19].

SUMMARY

The present study comprises 62 patients with Chronic Chagas' Heart Disease. In addition to clinical examination, serologic, roentgenologic, hemodynamic, electrocardiographic, left cineventriculographic and cinecoronariographic studies were periormed, with subsequent evaluation apical left ventricule.

Thirty two patients were women and 30 were men, varying between 21 and 64 years of age, all with positive serological tests, all with cardiovascular symptows, 26 with mpocardial failure (11 with left ventricular failure and 15 with congestive heart failure), heart size was normal on X-ray in 37 patients with cardiomegaly in 25 (slight in 10; moderate in 8 and accentuate in 7). The electrocardiogram revealed in 41 instance of conduction defects.

The left ventriculogram showed an apical lesion in 52 patients (83.87%) with: localized hypokicinetic in 4 (6.45%), difuse hypokicinetic in 6 (9.68%) and, apical lesion in 48 (77.42%). The shaped apical lesion as a nipple in 17 (27.42%), as finger in 17 (27.42%), and half-moon in 14 (22.18%).

The apical lesion was observed in 20 of 26 patients with myocardial failure (76.92%). In 9 patients was associated wilh others aneurysms. In 3 patients was detected apical trombus.

REFERÊNCIAS

1. Chagas C - Nova tripanozomiaze humana. Mem Inst Oswaldo Cruz, 1: 3,1909.
2. Chagas C - Aspecto clínico geral da nova entidade mórbida produzida pelo schizotrypanum Cruzi. Brazil Médico, 26: 263, 1910.
3. Chagas C - Nova entidade mórbida do homem. Brazil Médico, 26: 433, 1910.
4. Dias JCP - História Natural. In Cançado JR, Chuster M - Cardiopatia Chagásica, Belo Horizonte. Fundação Carlos Chagas, 1985, p. 99
5. Amorim DS - Cardiopatia Chagásica. Ciência e Cultura, 31: 61, 1980.
6. Garzon SAC, Lorga AM - Aspectos cineangiocardiográficos da forma subclínica da doença de Chagas. In Dohmann HJF, Roeha AFG - Conceitos Atuais em Cardiologia. Rio de Janeiro, Guanabara Koogan, 1978, p. 301.
7. Garzon SAC, Lorga AM, Jacob JLB e col - A cineangiografia do ventrículo esquerdo na doença de Chagas crônica. Parte I - Apreciação morfológica do VE e correlação com ECG e RX em 470 indivíduos. In: Congresso Internacional Sobre Doença de Chagas, Rio de Janeiro, 1979. Anais, Rio de Janeiro, 1979. p. 104.
8. Sones FM, Shirey EK - Cinecoronary arteriography. Mod Conc Cardiovasc Dis, 31: 375, 1962.
9. Herman MV, Heinle RA, Klein MD et al - Localized disorders in myocardial contraction: asynergy and its role in eongestive heart failure. N Engl J Med, 272: 222, 1967.
10. Ferreira CS, Lopes ER, Chapadeiro e col - Ventriculografia "post-mortem" na cardiopatia chagásica crônica. Relação anatômica e radiológica. Arq Bras Cardiol, 36: 165, 1981.
11. Barbosa F J - Contribuição do índice: relação raio/espessura do ventríulo esquerdo, para a avaliação funcional e prognóstica das cardiopatias na prática clínica. Memória apresentada à Academia Nacional de Medicina para Membro Titular - Rio de Janeiro, 1980.
12. Granzotti JA, Marin Neto JA, Gallo Jr L e col - Contribuição ao estudo do "aneurisma" de ponta na cardiopatia chagásica crônica. Arq Bras Cardiol, 27: 477, 1974.
13. Moia B, Rosenbaum MB, Hofman D - Aneurismas ventriculares en la miocarditis cronica chagasica. Rev Argen Cardiol, 22: 113, 1955.
14. Carvalhal S, Campos Filho CM, Portugal O e col - Alterações do complexo QRS nas derivações precordiais e seu substrato anatômico em pacientes portadores de miocardite chagásica crônica. Rev Paul Med, 45: 161, 1954.
15. Saad EA, Salles Neto M, Pryzytyk RN e col - Estudo hemodinâmico e angiográfico. In Cançado JR, Chuster M - Cardiopatia Chagásica. Belo Horizonte, Fundação Carlos Chagas, 1985, p. 188.
16. Fontes VF, Souza JEMR, Kormann DS e col - Avaliação cineangiocardiográfica da cardiopatia chagásica crônica. Arq Bras Cardiol, 25: 375, 1972.
17. Garzon SAC, Lorga AM, Jacob JLB e col - A cineangiografia do VE na doença de Chagas crônica. Parte III - Apreciação morfológica e aspectos clínicos e evolutivos da assinergia apical do VE. Anais Congresso Internacional Sobre Doença de Chagas, Rio de Janeiro, 1979. p. 106.
18. Garzan RAC. Lorga AM, Jacob JLB e col - A cineangiografia no VE na doença de Chagas crônica. Parte IV - Apreciação morfológica e aspectos clínicos das assinergias localizadas não apicais do VE. Anais Congresso Internacional Sobre Doença de Chagas, Rio de Janeiro, 1979. p. 107.
19. Lopes NMP, Moll Filho J, Albanesi Filho FM e col - Correlação entre os achados da ecocardiografia bidimensional e a cineventriculografia esquerda na lesão apical do ventrículo esquerdo na cardiopatia chagásica crônica. Arq Bras Cardiol, 46: 105, 1986.
20. Oliveira JSM - Tromboses cardíacas e tromboembolismo. In Cançado JR, Chuster M - Cardiopatia Chagásica. Belo Horizonte, Fundação Carlos Chagas, 1985, p. 54.
21. Ferreira CS, Lopes ER, Chapadeiro E col - Coronariografia postmortem na cardite chagásica crônica. Correlação anatomo-radiológica. Arq Bras Cardiol, 34: 81, 1980.
22. Almeida HO - A lesão vorticilar na cardiopatia chagásica crônica. Belo Horizonte, 1976. (Tese dout Faculdade de Medicina da Universidade Federal de Minas Gerais).
23. Ribeiro Jorge PA, Modesto NP, Carvalhal S - Sobre os neurônios do coração e a coronariografia "post-mortem" na cardiopatia chagásica crônica. Arq Bras Cardiol, 23: 101, 1970.
24. Mignone C - Alguns aspectos da anatomia patológica da cardite chagásica crônica. São Paulo, 1958 (Teste prof. Titular Faculdade de Medicina da Universidade de São Paulo).
25. Bogliolo L - As causas anatômicas da insuficiência cardíaca na cardiopatia (miocardite) chagásica crônica, estudadas eomparativamente com as causas anatômicas da insuficiência cardíaca noutras cardiopatias - Parte I. Arq Bras Cardiol, 29: 419, 1976.
26. Bogliolo L - As causas anatômicas da insuficiência cardíaca na cardiopatia (miocardite) chagásica crônica, estudadas comparativamente com as causas anatômicas da insuficiência cardíaca noutras cardiopatias - Parte II. Arq Bras Cardiol, 29: 479, 1976.
27. Köberle F, Oliveira JSM, Oliveira JAM - Research report on chronie Chagasic cardiopathy. WHO meet-ing on cardiomyopathies. Nova Delhi, India, 1966, p. 20.