Arq Bras Cardiol
volume 54, nº 1, 1990

RABDOMIOSARCOMA PRIMÁRIO DO CORAÇÃO EM CRIANÇA. RELATO DE CASO

JOSÉ FERNANDO CAVALINI, PAULO ROBERTO CAMARGO, RICARDO MAZZIERI, GUSTAVO P. CAMARANO, ROBERTO FALZONI, VICENTE ODONE FILHO, MUNIR EBAID.
São Paulo, SP

Rabdomiosarcoma primário do coração obstruindo veias cavas, foi diagnosticado em uma criança de 10 anos de idade, com quadro clínico recente de três meses, caracterizado por comprometimento do estado geral, febre persistente e acentuado emagracimento.

São enfatizados os aspectos clínicos e os exames complementares desta rara afecção, que permitem o diagnóstico em vida, bem como a conduta terapêutica realizada e sua evolução.

PRIMARY RABDOMYOSARCOMA OF THE HEART IN CHILDREN. A CASE REPORT

The authors report a case of a child, 10 years old with a primary rhabdomyosarcoma of the heart that obstructed both caval veins. The clinical picture that lastedjust three months before the admission was characterized by persistent fever, accentuated loss of weight and a very deteriorated general aspect.

We emphazise the clinical aspectos and other subsidiary elements that easily allowed to make the precise diagnosis in life as well as the therapeutic measures andfollow up, besides a review ofthe literature, where it was confirmed the rarity of this pathological entity.

Arq. Bras. Cardiol. 54/l: 49-52—Janeiro 1990

Os tumores primários do coração são afecções incomuns na população em geral, estimando-se sue incidência em 1,7;100.000 autópsias[1]. Na criança, eles são ainda menos freqüentes e há predomínio dos benignos, principalmente rabdomiomas. Dentre os raros malignos, salientam-se os sarcomas.

Simcha e col[2] verificaram em um período de 20 anos, a freqüência de tumores, todos benignos, da ordem de 8:10.000 crianças portadoras de malformações cardíacas. Nadas e Ellison[3], em 11.000 necrópsias de crianças portadoras de cardiopatias congênitas, encontraram três casos apenas, sendo um deles rabdomiosarcoma.

O objetivo desta publicação é enfatizar aspectos clínicos e de exames complementares, de um caso como exemplo para o reconhecimento precoce e orientação terapêutica de tumores cardíacos.

RELATO DE CASO

Criança do sexo masculino, com 10 anos de idade e história de cansaço progressivo, anorexia, emagrecimento acentuado, febre persistente e aumento do volume abdominal há três meses e nos últimos dias, hematúria.

Instituto do Coração do Hospital das Clínicas - FMUSP
Correspondência: José Fernando Cavalini
Av. Dr. Enéas de Carvalho Aguiar, 44
CEP 05403 - São Paulo - SP

Exame físico: peso = 22,8kg, altura = 127cm, PA = 100 x 60mmHg, FC = 132bpm, FR = 36ipm. Mau estado geral, desnutrido, dispnéico, assumindo posição preferencial de decúbito ventro-lateral direito, estase de jugular e edema bipalpebral; ruídos cardíacos normais, sopro diastólico de intensidade discreta na área tricúspide; hematomegalia.

Radiografia de tórax (fig. 1A): cardiomegalia moderada e derrame pleural à direita. Eletro-vetocardiograma (fig. 2): ritmo sinusal e sobrecarga ventricular direita. Ecocardiograma (fig. 3A): sugestivo de processo infiltrativo intracardíaco acometendo todas as cavidades, de maneira mais acentuada, o átrio direito, e obstrução total da veia cava superior. Tomografia de tôrax: processo expansivo intracardíaco. Mapeamento radioisotópico de corpo inteiro com Gálio-67 não demonstrou áreas de captação específica. Estudo angiográfico (fig. 4A): oclusão da veia cave superior junto ao átrio direito, com ampla circulação colateral, através do sistema ázigos, pare o abdome. No retorno pare a veia inferior evidenciava-se importante grau de obstrução da mesma junto ao átrio direito. O aspecto anatômico do ventrículo direito era também de acentuada obstrução.

Realizou-se biopsia da massa obstrutiva de veia cava superior para esclarecimento da etiologia do pro-

Arq Bras Cardiol
volume 54, nº 1, 1990

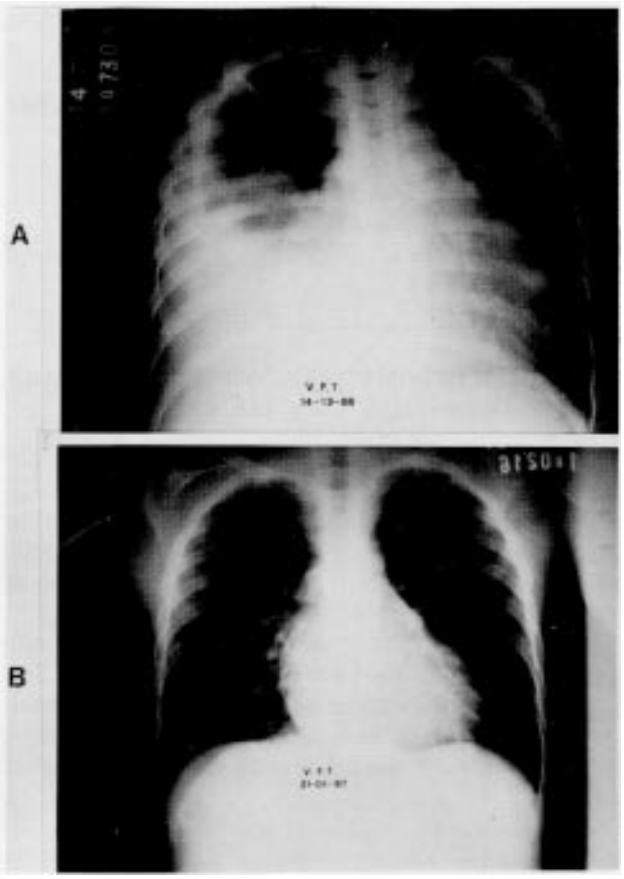

Fig. 1—Radiografia de tórax A—antes do tratamento, cardiomegalia e derrame pleural à direita; B—após 20 dias de qulmioterapia, desaparecimento do derrame pleural e nítida diminuição da área cardíaca.

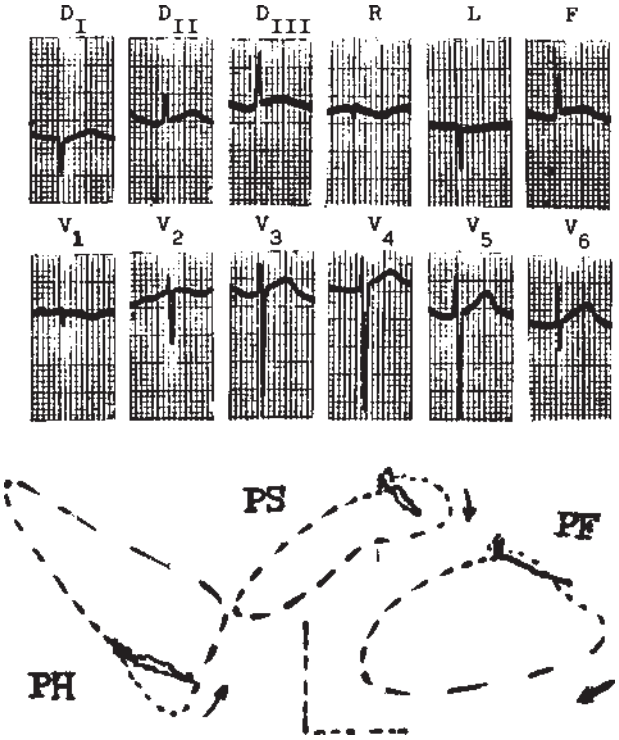

Fig. 2—Eletro e vetocardiograma—sobrecarga ventricular direita.

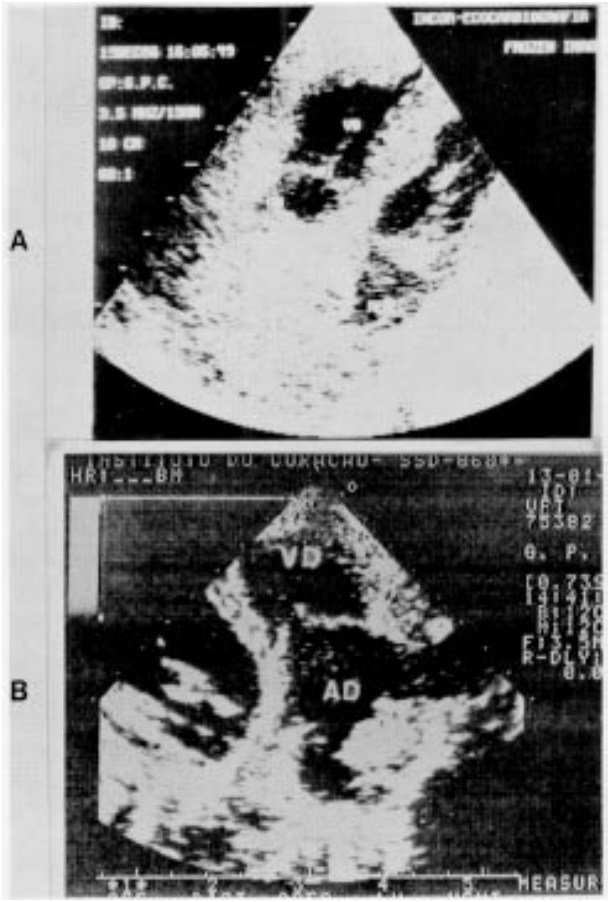

Fig. 3—Ecocardiograma: A—corte apical de quatro câmaras onde se nota infiltração miocárdica mais evidente em átrio direito. Septo interatrial, ventrículo direito e septo interventricular; B—controle evolutivo em corte paraesternal de via de entrada do ventrículo direito (VD) notando-se apenas resquício do inilltrado junto à porcão superior do átrio direito (AD).

cesso. A microscopia óptica demonstrou tratar-se de tumor maligno. A prova de imunoperixodase sugeriu linhagem muscular. A microscopia eletrônica (fig. 5) confirmou ser tumor maligno, rabdomiosarcoma.

Frente ao quadro clínico obstrutivo progressivo, e ao diagnóstico de malignidade. a criança foi submetida a tratamento quimioterápico, na Unidede de Onco-Hematologia do Instituto da Criança do Hospital das Clínicas da Faculdade de Medicina da Universidade de São Paulo. Após 20 dias observou-se melhora clínica, e os exames de controle demonstraram regressão acentuada da massa tumoral (fig. 1B, 3B e 4B).

Após concluir os dois primeiros ciclos indutórios (vincristina, ciclofosfamida, adriblastina, actinomicina D e imidazol-carboxamide) apresentou fibrilação atrial bem tolerada, tratada com digital e quinidina. Após 40 dias, houve quadro de cefaléia e sonolência e exame tomográfico, revelou imagem sugestiva de processo expansivo intracraniano. Diante da suspeita de metástase intracraniana foi indicada nova combinação de quimioterápicos, planejando-se a seguir, radioterapia e/ou

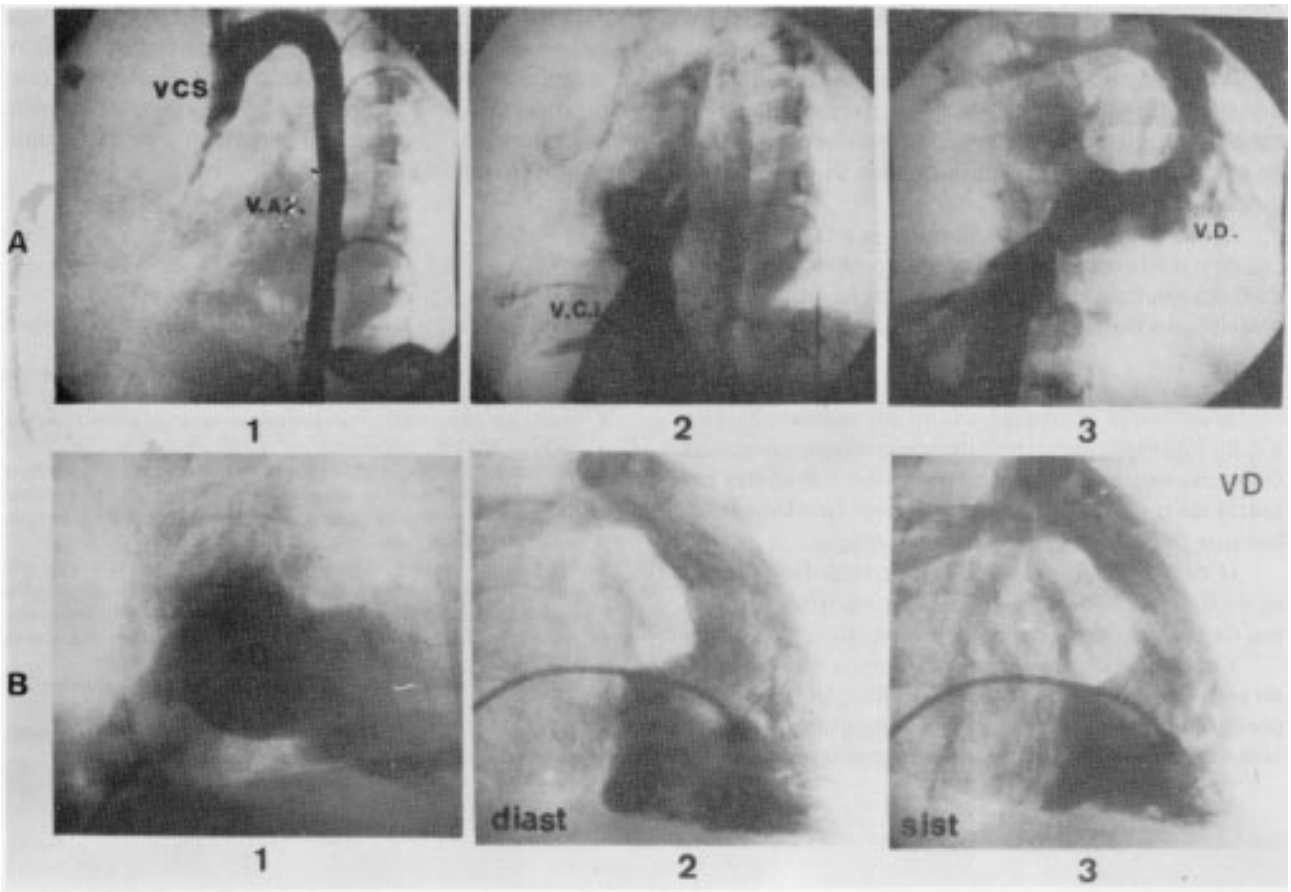

Fig. 4—Angiocardiograiia: A—antes do tratamento, obstrução de veia cava superior (VCS) e refluxo do contraste através de àzigos (VAZ) pare a região abdominal (1), retorno do contraste pela veia cava inferior (VCI), átrio direito e ventriculo direito (VD), revelando estrutura irregular devido ao processo infiltrativo (2 e 3); B—no controle evolutivo observe-se átrio direito de aspecto praticamente normal (1) e VD em diástole diéRt) e sítole rsistl com aspecto anatômico normal (2 e 3).

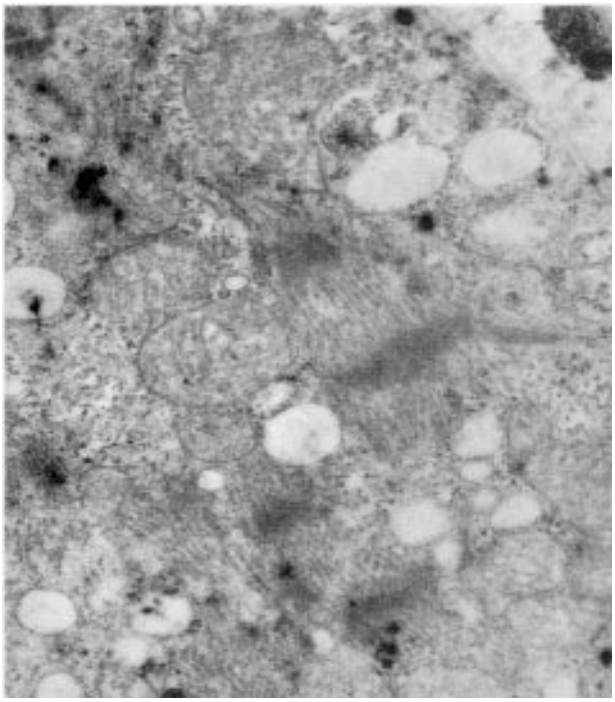

Fig. 5—**Microscopia eletrônica do citoplasma** da célula tumoral mostrando miofibrilas com esboço de linha Z indicativas de diferenciação rabdomiosarcomatosa (7200x).

cirurgia para abordagem do processo tanto no coração como intracraniano. Apesar de boa resposta clínica inicial, com cis-platinum e etoposide, uma semana depois houve deterioração do estado geral, insuficiência cardíaca, choque e êxito fatal ao final de poucos dias. No exame necroscópico, encontrou-se hemorragia cerebral intraparenquimatosa, causa do óbito, e ausência de lesão neoplásica metastática. Outros achados anátomo-patológicos foram dilatação global e amolecimento do miocárdio, sem massas neoplásicas; espessamento fibroso e esbranquiçado das veias caves e átrio direito; valvas atrioventriculares e arteriais preservadas. A histologia revelou tecido miocárdico com leve degeneração subendocárdica e fibrose intersticial, sem sinais de neoplasia residual e presença de pericardite crônica.

COMENTÁRIOS

Os tumores primários do coração, raros de uma maneira geral e principalmente na criança, são geralmente benignos e representados pelos rabdomiomas, fibromas, mixomas, hemangiomas e teratomas[5]. Os malignos, por outro lado, extremamente incomuns na área pediátrica, são em sua maioria, do tipo sarcoma, originando-se mais frequentemente nas cavidades direitas[6-8]. Em recente revisão

Arq Bras Cardiol
volume 54, nº 1, 1990

de Sholler e col[4], apenas11 dentre 52 casos de rabdomiosarcoma publicados, ocorreram em pacientes com idade abaixo de 16 anos.

No presente caso, a evolução clínica com sintomas de cansaço, evoluindo rapidamente para insuficiência cardíaca direita, que se desenvolveu em um período de apenas três meses, sugeriu quadro tipo obstrutivo de grande magnitude.

Embora sejam raros, os tumores primários do coração devem ser considerados no diagnóstico diferencial de lesão obstrutiva de recente evolução, uma vez que o resultado do tratamento depende do diagnóstico precoce.

Apesar da evolução para óbito, por hemorragia cerebral, houve regressão nítida da tumoração com a quimioterapia, conforme demonstraram os exames. O estudo necroscópico não confirmou a suspeita primária de metástases cerebrais e nem mostrou trombos que pudessem explicar a hemorragia.

O ecocardiograma é da maior importância não só no diagnóstico e localização dos tumores, bem como de relevancia no controle terapêutico.

Em situações de tumores malignos circunscritos ou pedunculados, a cirurgia é de indicação formal pela possibilidade de ressecção, complementando-se o tratamento com radioterapia e/ou quimioterapia específica. No nosso caso, pelas características infiltrativas e difusas do tumor, optou-se inicialmente pela quimioterapia, tentando-se a remissão do processo, para posterior avaliação da necessidade de eventual intervenção cirúrgica, o que não se concretizou pelas complicações já referidas.

REFERENCIAS

1. Btrauss R. Merliss R—Primary tumors of the heart. Arch Pathol, Ig45; 39: 74-78.
2. Simeha A, Wells BO, Tynan MJ, Waterston DJ—Primary cardiac tumors in childhood. Arch Dis Child, 1971; 46: 508-514.
3. Nadas AS, Ellison RC—Cardiac tumors in infancy. Am J Cardiol, l9ff8; 21: 3ff3-3ffff.
4. Sholler OF, Hawker RE, Nunn OR, Bale P. Bergin M—Primary left ventricular rhabdomyosarcoma in a child: noninvasive assessment and successful resection of a rare tumor. J Thorac Cardiovasc Surg, 1987; 93: 4ff5-4ff8.
5. Bhering MA, Atik E, Albuquerque AMT et al—Rabdomioma em neonatos. Diagnóstico ecocardiográfico e resolução cirúrgica imediata. Relato de dois casos. Arq Bras Cardiol, 1987; 49:349-354
ff. Arciniegas E. Hakimi Farooki ZO et al—Primary cardiac tumors in children. J Thorac Cardiovasc Surg, 1980: 79: 582-591.
7. Van der Haywaert LG—Cardiac tumors in infancy and childhood. Br Heart H. 1971; 33: 125 132.
8. Ianni BM, Mady C, Barreto ACP et al—Angiosarcoma de coração. Relato de caso. Arq Bras Cardiol, 198ff; 47: 211-215.