EMBOLIA PULMONAR GRAVE EM PULMÃO ÚNICO

PAULO PÊGO-FERNANDES, FÁBIO BISCEGLI JATENE, SÉRGIO FERREIRA DE OLIVEIRA,
JOSÉ SOARES JUNIOR, NOEDIR STOLF, ADIB DOMINGOS JATENE
São Paulo, SP

Homem de 68 anos de idade, branco, com história de expectoração acompanhada de laivos de sangue há 2 meses e com antecedente de tabagismo, apresentou imagem paracardíaca direita de aproximadamente 5 cm de diâmetro, em exame radiológico de tórax confirmado à tomografia. Endoscopia com biópsia identificou adenocarcinoma de lobo médio. Toracotomia permitiu encontrar tumor de lobo médio invadindo os outros lobos e pericárdio, procedendo-se à pneumectomia direita. No 10 dia de pós-operatório, ocorreu tromboembolismo pulmonar, tendo mapeamento pulmonar mostrado hipoperfusão de extensa área do pulmão esquerdo; tratado imediatamente, teve boa evolução, recebendo alta hospitalar no 22º dia de pós-operatório. A embolia pulmonar tem maior gravidade quando em pulmão único; porém, com rápido diagnóstico e tratamento, a evolução foi favorável.

SEVERE PULMONARY THROMBEMBOLISM IN A SINGLE LUNG.

A 68 years old white man complaining of hemoptysis in the last 2 months was ad misted for evaluation. He was a heavy smoker and thorax radiography as week as CT Scan shonwed a 5 cm mass in the right pulmonary hilum. Endoscopy with biopsy demonstrated an adenocarcinoma of middle lobe. He was operated on and a tumor was found in the middle lobe with invasion of the other two lobes and pericardium. A right pneumectomy was performed. In the 10 th postoperative day the patient sustained a pulmonary thromboembolism. A pulmonary scintigraphy showed hypoperfusion of large areas of left lung. He was medically treated and had a good response. The patient was discharged in the 22 nd postoperative day.

Pulmonary thrombembolism in bowen more severe in patients with single lung, nevertheless the recovery of this patients was good with early diagnosis and treatment.

Arq Bras Cardiol 55/5: 315-317—Novembro 1990

O tromboembolismo pulmonar é doença grave e de alta mortalidade quando não diagnosticada prontamente. A incidência de embolia pulmonar em necrópsias varia, por razões metodológicas, de 10 a 64%. Admite-se ocorrência de embolia pulmonar fatal em 0,1% a 1% de pacientes operados[1]. A embolia pulmonar em pulmão único permite supor maior gravidade, embora não haja relato na literatura.

RELATO DO CASO

Homem de 68 anos de idade, branco, tabagista, há dois meses com expectoração acompanhada de laivos de sangue. O exame físico não evidenciou anormalidades. Radiografia de tórax revelou imagem para cardíaca direita de aproximadamente 5 cm de diâmetro, confirmada a tomografia computadorizada (fig. 1). Endocoscopia com biópsia identificou adenocarcinoma pouco diferenciado do lobo médio. Cintilografia ôssea, tomografia abdominal e cerebral não mostraram metástase.

O paciente foi submetido a toracotomia pósterolateral direita, encontrando-se tumor acometendo todo o lobo médio e por contiguidade os lobos superior e inferior, além de pericárdio e veia pulmonar superior. Foi realizada pneumectomia direita intrapericárdica. O estudo anátomo-patológico confirmou adenocarcinoma pouco diferenciado que invadia pleura visceral. A margem cirúrgica e os gânglios mediastinais não apresentavam metástases.

No 10º dia de pós-operatório apresentou dispnéia e alteração da gasometria arterial acentuadas. Cintilografia pulmonar de perfusão e de inalação de gálio-

Instituto do Coração do Hospital das Clínicas—FMUSP.
Correspondência: Paulo Pêgo-Fernandes—Rua Loreto, 329—04152 — São Paulo, SP.

Arq Bras Cardiol
55 (5): 315-317, 1990

67 mostrou bipoperfusão de extensa área do pulmão esquerdo então único (fig 2), confirmando diagnôstico de tromboembolismo pulmonar. Tratado com administração de heparina endovenosa e com medidas gerais, o paciente teve evolução favorável. Cintilografia cinco dias após evidenciou sinais de melhora de perfusão pulmonar (fig. 3).

O paciente recebeu alta hospitalar no 22º dia de pós-operatório em boas condições. Atualmente, dois anos após a operação, encontra-se assintomático.

DISCUSSÃO

A coagulação sangüínea é mecanismo fisiológico para conservar o espaço e o volume vascular intactos. A sua ativação excessiva ou inapropriada pode levar à formação de trombos, que podem levar a quadros de gravidade variável.

Fig. 1—Tomografia por computador mostrando o tumor invadindo o hilo direito.

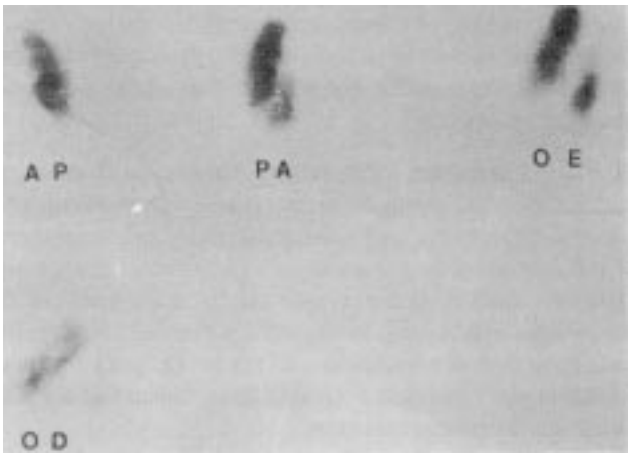

Fig. 2—Cintilografia evidenciando defeitos perfusionais envolvendo os segmentos superior e lateral basal do pulmão esquerdo. AP: ântero-posterior; PA: póstero-anterior; OE: oblíqua esquerda; OD: oblíqua direita.

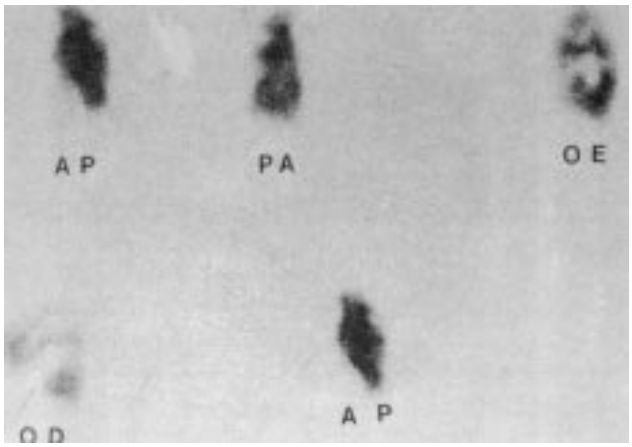

Fig. 3—Cintilografia após cinco dias evidenciando melhora nos segmentos superior e lateral basal.

A cada ano, mais de 500.000 indivíduos sofrem tromboembolismo nos Estados Unidos. Destes, dois terços apresentam embolia pulmonar não diagnosticada que resulta em uma mortalidade de 30%. Quando a embolia pulmonar é corretamente diagnosticada e tratada, a mortalidade cai para menos de 10%[8]. Swann e col[2] relataram que seis (75%) de oito pacientes com trombose venosa profunda que foram observados, apresentaram tromboembolismo pulmonar e desses, três (50%) morreram. A embolia pulmonar em pulmão único é particularmente grave, com potencial de maior morbidade e mortalidade. Não encontramos relato de caso semelhante na literature.

Pacientes com câncer são mais propensos a ter embolia pulmonar, tanto por fatores trombóticos quanto por embolia de células tumorais[8]. Comparando-se achados de necrópsia com dados clínicos, observou-se que o quadro clínico é semelhante nas duas etiologias de embolia pulmonar[8]. Outros trabalhos[9,10] verificaram que pacientes com câncer, muitas vezes apresentam alterações nos sistemas de hemostasia e fibrinólise que os predispõem a ter embolia pulmonar. Há ainda estudos[10,11] que revelararn alterações de plaquetas e seus fatores de agregação levando também a maior risco de embolia.

Neste caso de tromboembolismo em pulmão único, em paciente com câncer, o diagnóstico precoce e tratamento adequado influenciaram favoravelmente no prognóstico.

REFERÊNCIAS

1. Silva LA, Ribeiro E, Torossian SP et al—Tratamento do tromboembolismo pulmonar com ativador extrinseco do plasminogênio. Arq Bras Cardiol, 1989; 53: 167-9.
2. Swann KW, Black PM, Baker MF—Management of symptomatic deep venous thrombosis and pulmonar embolism on a neurosurgical service. J Neurosurg, 1988; 64: 563-7.
3. Daicoff GR, Chavez FR, Antonio AH, Swenson EW—Serotonin induced pulmonary venous hypertension in pulmonary embolism. J Thorac Cardiovasc Surg, 1986; 56: 810-16.
4. Gurewich V, Cohen H. Thomaz D—Humoral in massive pulmonary embolism. Am Heart J. 1968; 76: 784-94.

5. Hamilton WH, Nemir P Jr—The humoral factor in pulmonary embolism. Arch Burg., 1972; 105: 593-8.
6. Jacobsen DC, Loden KH, Allen PD, Daicoff GR—Humoral blockade on lethal pulmonary embolism in the awake dog. Surg Forum, 1971:22: 209-11.
7. Rosoff CB, Salzman EW, Gurewich V, Schroeder HK—reduction of platelet serotonin and the response to pulmonary embolism. Surgery, 1971; 70:12-9.
8. Goldhaber SZ, Dricker E, Buring JE et al—Clinical suspicion of autopsy-proven thrombotic and tumor pulmonary embolism in cancer patients. Am Heart J. 1987; 114: 1432-35.
9. Zyrganov BN, Iutrin II, Vant V—Risit evaluation of thromboembolic diseases according to functional test data in patient with advanced malignancies. Neoplasma, 1987; 34: 353-60.
10. Karuyama M, Yagama K, Kinjo M et al—Thrombosis-inducing activity found in plasma from two patients with advanced lung cancer. Oncology, 1989 46: 251-4.
11. Tanaka NG, Tohyo A, Ugawa H—Platelet-aggregating activities of metastasizing tumor cells. In situ roles of platelets in hematogenous metastases. Invasion metastasis, 1986; 6: 209-24.