Perfuração de Artéria Coronária com Rotablator

Anellys E. L. C. Moreira, Siguemituzo Arie, Donaldo P. Garcia, João L. Piccioni, Ana C. Aliman, Luiz J. Kajita, Luiz F. R. Morrone, Luís A. O. Dallan, Sílvio Zalc

São Paulo, SP

É relatado caso raro de perfuração da artéria circunflexa durante aterectomia rotacional (AR), complicado com tamponamento cardíaco, que evoluiu favoravelmente. São discutidas as prováveis causas, afastando a possibilidade da ocorrência de um superdimensionamento da oliva utilizada (relação de diâmetro oliva-artéria foi de 0,58), e é sugerido o encurtamento e plicatura da artéria (efeito sanfona) como provável causa dessa perfuração. São feitas medidas quantitativas para reforçar essa hipótese, e ressaltam-se os cuidados necessários na escolha das lesões a serem submetidas à ablação com AR.

Coronary Artery Perforation with Rotational Coronary Atherectomy

The authors describe a rare case of circunflex coronary artery perforation during rotational coronary atherectomy complicated with cardiac tamponade and good outcome. The possible causes of perforation are discussed and the burr oversize (burr/artery ratio was 0.58) was refused. Shortenning and artery plicature (accordeon effect) migth have been the cause of this event. Quantitative measurement was made in order to stremghen this hypothesis. It is emphasized the importance of selecting lesions that should be submitted to rotational coronary atherectomy.

Arq Bras Cardiol, volume 66 (nº6), 357-360, 1996

A ocorrência de perfuração de artéria coronária, durante um procedimento de angioplastia percutânea (AC) com balão, é de ocorrência muito baixa (<0,1%), e raramente se complica[1]. Entretanto, com o advento de novos métodos de desobstrução coronariana, aumentou o risco desta complicação, sendo relatado, na literatura, um índice de 1,3% com aterectomia direcional de Simpson e 1,6% após aterectomia com Laser[1-4]. Em relação à aterectomia rotacional (AR), apesar de alguns autores considerarem insignificante a ocorrência de perfurações, os estudos com maior casuística e experiência multicêntrica relatam uma incidência de 0,5% e 1,5%, respectivamente[5-7]. A maioria dessas perfurações é de pequena magnitude e controlada com o uso de cateter-balão de perfusão associado à reversão da heparinização. Porém, alguns casos evoluem com complicações maiores, necessitando de uma imediata ação da equipe, no sentido de controlar a hemorragia profusa causadora de um tamponamento cardíaco. O presente relato tem por objetivo demonstrar a necessidade do cuidado na seleção do tipo de lesão coronariana a ser submetida à AR, a adequada e rápida seqüência de medidas para controle do quadro, sugerindo uma explicação causal ainda não descrita para o acidente.

Instituto do Coração do Hospital das Clínicas - FMUSP
Correspondência: Anellys E.L.C. Moreira - Rua Anjo Custódio, 321 - 03358-040 - São Paulo, SP
Recebido para publicação em 31/10/95
Aceito em 31/1/96

Relato do caso

Homem de 58 anos, portador de insuficiência coronariana crônica, encontrava-se assintomático do ponto de vista cardiovascular, tomando diariamente, por via oral, atenolol (50mg), mononitrato de isossorbida (30mg), ácido acetilsalicílico (100mg) e lovastatina (20mg). Apresentava, ainda, antecedentes de dislipidemia, gastrite e colecistopatia crônica calculosa. Seu exame físico não apresentava dados relevantes e o eletrocardiograma de repouso era normal. Durante avaliação de rotina, um teste de esforço com tálio, na vigência do uso de medicações, demonstrou hipocaptação transitória na parede ínfero-dorsal e lateral, sendo indicado estudo cinecoronariográfico, que demonstrou artéria coronária direita (CD) ocluída no seu terço médio, com circulação colateral de múltipla origem grau III. A artéria circunflexa (Cx) originava-se em ângulo de 110º do tronco da artéria coronária esquerda: apresentava tortuosidade inicial importante e obstrução de 80% no terço proximal após a saída de um grande ramo marginal esquerdo (ME). Essa lesão, excêntrica e irregular, encontrava-se entre duas angulações da artéria com mais de 60º (lesão tipo B_2) (fig. 1A e C). As demais artérias ramos da coronária esquerda, não apresentavam lesões obstrutivas importan-

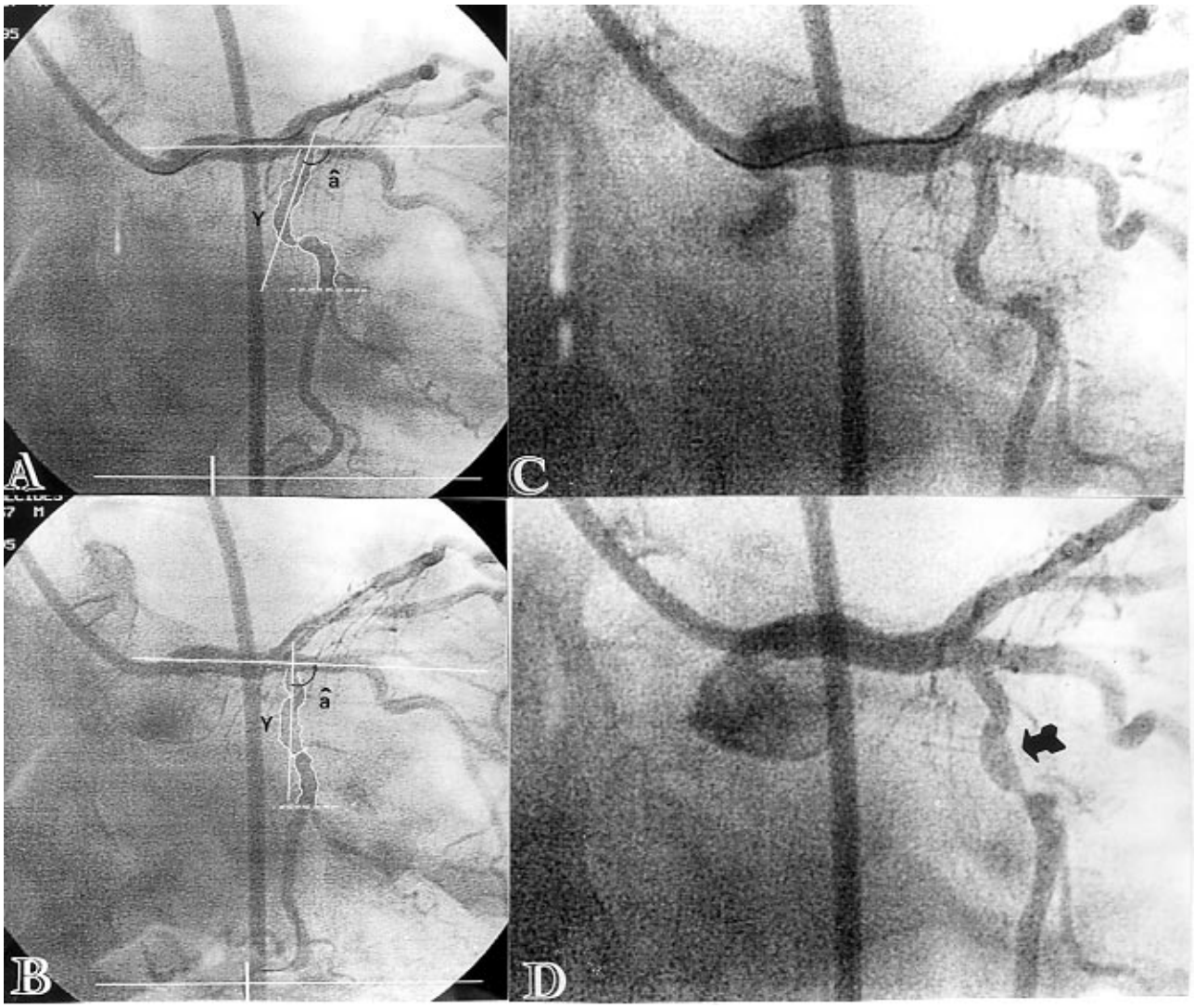

Fig. 1 - Injeção seletiva de contraste no tronco da artéria coronária esquerda em posição oblíqua anterior direita (5º) caudal (39º). A) observa-se ângulo â (formado entre a origem da Cx e o tronco da artéria coronária esquerda) de 110º. O perímetro demarcado entre a origem da Cx e do 2º ramo ME de moderada importância (Y) é de 70,1mm; B) após a passagem da corda-guia o ângulo â passou para 90º e o perímetro Y para 30,8mm; C e D) imagens similares às anteriores, obtidas em zoom, salientando a alteração geométrica determinada pela presença da corda-guia: observa-se em D que a parede arterial normal (seta) foi "sanfonada" e posicionada como obstáculo à passagem da oliva, possibilitando a perfuração por ablação da mesma.

tes, e a função contrátil do ventrículo esquerdo (VE) estava preservada. Assim, o paciente foi avaliado e internado para realização de AC da CD e Cx. Na CD não se obteve sucesso, pois não foi possível passar a corda-guia pela lesão, apesar do uso de várias cordas-guia e do auxílio suporte do cateter-balão 3,0x30mm. Na AC da Cx optou-se pelo uso de AR com oliva de diâmetro 1,75mm. Na 1ª passagem ocorreu espasmo coronariano que cedeu com vasodilatador intracoronário; entretanto, na 2ª passagem da oliva o paciente queixou-se de forte dor precordial, evoluindo em alguns segundos para choque com tamponamento cardíaco. A injeção de contraste na artéria coronária esquerda demonstrou uma grande perfuração na Cx, logo após a ME (fig. 2A). Nesse momento tentou-se passar o cateter-balão 3,0x30mm sobre a corda-guia 0,09", causando a saída da mesma para a raiz da aorta. Foram instituídas manobras de reanimação, anestesia geral e punção pericárdica com colocação de cateter *pigtail* 6F, por onde drenava sangue com alto débito. Com a punção houve melhora do quadro, elevação da pressão arterial média (PAM) para 50mmHg, tornando possível a colocação de um cateter-balão Elipse™ 3,0x20mm e oclusão da Cx (fig. 2B). Com esta manobra a PAM subiu para níveis de 130mmHg, sendo o paciente enviado à cirurgia em condições hemodinâmicas estáveis. Na cirurgia, após o estabelecimento da circulação extracorpórea, foi observada uma moderada quantidade de sangue no saco pericárdico, além de um grande hematoma e pequeno sangramento no sulco átrio-ventricular esquerdo proveniente de laceração da Cx. Foi, então, realizada ligadura da Cx, sendo possível preservar o 1º ramo ME de grande importância. No pós-operatório evoluiu hemodinamicamente estável, apresentando como intercorrências pericardite e alterações eletrocardiográficas e enzimáticas (pico de CKMB de 57 UI). No 8º dia pós-operatório realizou um ecocardiograma onde se observou contração segmentar e função do VE normais e discreto derrame

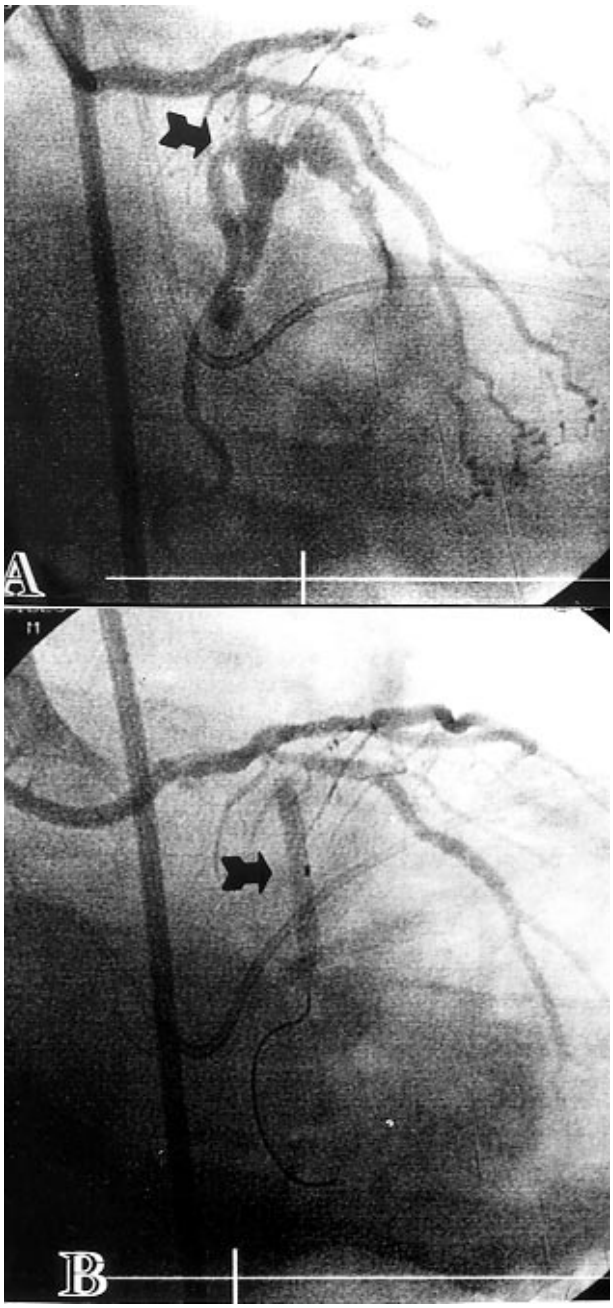

Fig. 2 - Injeção seletiva de contraste no tronco da artéria coronária esquerda em posição oblíqua anterior direita (5º) caudal (39º). A) presença de perfuração no terço proximal da Cx (seta), ocasionando hemorragia subepicárdica e extravasamento de contraste para a cavidade pericárdica. Notar que a perfuração ocorreu exatamente no ponto assinalado na figura 1D (seta); B) cateter-balão insuflado na Cx (seta), ocluindo a perfuração e cessando o débito para a cavidade pericárdica.

pericárdico. Nove dias após a cirurgia o paciente recebeu alta, assintomático.

Discussão

Com a introdução de novos métodos para desobstrução de artérias coronárias, lesões cada vez mais complexas são tratadas com sucesso na sala de hemodinâmica. Dentre esses métodos, AR tem solucionado principalmente aquelas lesões calcificadas e/ou subtotais onde a AC com balão tem falhado. Este método, introduzido por Auth, é constituído por um cateter de fios metálicos entrelaçados, com uma luz interna por onde passa a corda-guia [6]. Soldado à sua extremidade distal encontra-se uma oliva metálica com um canal central e longitudinal em continuação com o corpo de cateter. Essa oliva tem incrustada na metade distal fragmentos de diamante com 8 micra de diâmetro; na extremidade proximal existe uma turbina de ar comprimido que a faz girar numa velocidade de 180.000rpm. A superfície abrasiva, quando em contato com tecido endurecido (fibrótico ou calcificado), provoca uma abrasão, pulverizando-o em fragmentos microscópicos [6,7]. Como todos os instrumentos abrasivos, corta eficientemente superfícies duras, não atuando sobre as flexíveis. Apresenta, assim, uma ação diferenciada, eliminando a placa de ateroma sem traumatizar o segmento normal da artéria ou destruir trombos recentes [6]. Dessa forma, torna-se ínfima a possibilidade de perfuração arterial na opinião de alguns autores, com uma incidência de 0,5 a 1,5% na literatura. A principal causa de perfuração coronariana tem sido a utilização de uma oliva superdimensionada, além da relação recomendada de 75% entre o diâmetro da oliva e da artéria. Outro fator determinante seria a ausência de coaxilidade entre o maior eixo da artéria e a direção de progressão da oliva, recomendando-se a utilização de olivas menores em casos com tortuosidade acentuada. No presente caso utilizou-se uma oliva de 1,75mm, numa artéria de 3,0mmm de diâmetro; apesar da relação ser de 58%, houve uma perfuração com rápida evolução para tamponamento, sugerindo um grande orifício na artéria. A rápida e sincronizada atuação da equipe modificou o curso habitual da complicação, permitindo a alta hospitalar do paciente no 9º dia, sem comprometimento da função ventricular, apesar de ter sido ligada a Cx após um grande ramo ME.

Alguns fatos puderam ser identificados no presente caso: não se observou a habitual sensação acústica e tátil ao ultrapassar pela 1ª vez a lesão com a oliva, bem como não foi sentida nenhuma resistência, tendo-se a impressão de estar penetrando em uma massa pastosa. Isto pôde ser confirmado pela queda no número de rpm da oliva (<2000), que era de 150.000rpm antes de atingir o local da lesão. A injeção de contraste na Cx demonstrou espasmo importante que cedeu prontamente com a administração intracoronária de 80µg de nitroglicerina. Nessa ocasião não se evidenciou qualquer sinal de perfuração. Ao término da 2ª passagem da oliva, o paciente referiu forte dor retroesternal, agitando-se com a mesma e apresentando, em alguns segundos, os sinais clássicos de tamponamento. Ao analisar as imagens digitalizadas da artéria, antes e depois da passagem da corda-guia 0,09", própria do rotablator (fig. 1A e B), foram verificados: diminuição do comprimento da Cx logo após a origem da ME e da sua 3ª curvatura; mudança dos valores dos ângulos de curvatura da Cx; aparecimento de um espessamento na artéria antes da lesão, provocado pela retificação e diminuição do comprimento da 2ª curvatura. O posicionamento da corda-guia contra essa região espessa-

da, provavelmente ocasionou a ablação da parede arterial normal "endurecida" pela compressão (fig. 1C e D). Na 1ª passagem, a retirada foi parcial, por ser uma oliva relativamente pequena, fato que pôde ser suspeitado pela facilidade de progressão da oliva pela lesão e na 2ª, a parede, já com menor espessura, foi cortada totalmente.

Assim, julgamos de importância a observação atenta da direção de progressão da oliva; mesmo olivas pequenas podem cortar uma parede arterial normal "endurecida" pela corda-guia. A presença de angulações é preditor de perfuração coronariana e grupos com pequena experiência não devem iniciar sua curva de aprendizado com rotablator ™ em lesões coronarianas com esta característica. O "efeito sanfona" causado pela diminuição do comprimento de um segmento arterial e pela mudança no grau dos ângulos formados pelas curvaturas deve ser verificado. Na nossa opinião, o uso de rotablator™ deve ser evitado quando ocorre retificação do segmento arterial após a passagem da corda-guia, bem como na presença do "efeito sanfona". A ablação com o rotablator ™ não é um método universal, porém é insubstituível com bom resultado imediato e tardio em lesões duras, principalmente calcificadas. Deve-se ressaltar a sincronização da equipe hemodinamicista-anestesista-cirurgião e o suporte da enfermagem, cuja rapidez de ação permitiu a boa evolução desta complicação.

Referências

1. Zidar JP, Jackman Jr JD, Labinaz M, Phillips III HR, Stack RS - Dissection, abrupty closure, and perforation - In: Roubin GS, Callif RM, O'Neil W, Phillips III HR, Stack R - Interventional Cardiovascular Medicine. 1st ed. New York: Churchill Livingstone, 1994: 611-2.
2. Vetter J, Robertson G, Selmon M et al - Perforation with directional coronary atherectomy. J Am Coll Cardiol 1992; 19: 76A.
3. Holmes DR, Bresnahan JF, Reeder GS, King III SB, Leon MB, Litvack F - Coronary perforation following excimer coronary angioplasty (ELCA). J Am Coll Cardiol 1992; 19: 76A.
4. Ellis SG, Arnold AZ, Raymond RE et al - Increased coronary perforation in the new device era: incidence, classification, management and outcome. Circulation, 1992; 86I: 787.
5. O'Neill WW - Mechanical Rotational Atherectomy - In: Roubin GS, Callif RM, O'Neill WW, Phillips III HR, Stack R - Interventional Cardiovascular Medicine. 1st ed. New York: Churchill Livingstone, 1994: 843-56.
6. Warth DC, Leon MB, O'Neill W, Zacca N, Polissar NL, Buchbinder M - Rotational atherectomy multicenter registry: acute results, complications and 6-month angiographic follow-up in 709 patients. J Am Coll Cardiol 1994; 24: 641-8.
7. Ellis SG, Popma JJ, Buchbinder M et al - Relation of clinical presentation, stenosis morphology, and operator technique to the procedural results of rotational atherectomy-facilitated angioplasty. Circulation 1994; 89: 882-92.