

Estudo de Perfusão Miocárdica em Portadores de Bloqueio de Ramo Direito

Rogério Luís Pôrto de Paula, Maria Clementina Pinto Giorgi, José Soares Jr, Aginaldo Pereira Moraes, Mariza Izaki, Giovani Guido Cerri, Fúlvio Pileggi, José Claudio Meneghetti

São Paulo, SP

Objetivo - Avaliar a sensibilidade e especificidade da cintilografia de perfusão miocárdica na detecção de doença arterial coronária em portadores de bloqueio de ramo direito (BRD).

Métodos - Trinta e um pacientes (24 masculinos, $62,3 \pm 10,5$ anos) portadores de BRD, submetidos a cintilografia de perfusão miocárdica associada a teste ergométrico ($n=7$) ou a dipiridamol ($n=24$), com cinecoronariografia prévia foram estudados retrospectivamente. Dividiu-se a imagem cintilográfica do ventrículo esquerdo em três segmentos, correspondentes aos três territórios arteriais epicárdicos principais, totalizando 93 segmentos analisados. Foi realizada comparação entre os dados cinecoronariográficos e de perfusão com relação aos diversos territórios arteriais.

Resultados - Vinte e três pacientes apresentavam lesões significativas ($\geq 60\%$) em uma ou mais coronárias e oito não apresentavam obstruções. Quarenta e nove territórios arteriais não apresentavam lesões significativas e 44 eram irrigados por artérias obstruídas. Foram detectadas alterações de perfusão em 20/23 pacientes com lesões arteriais (sensibilidade = 87%). Todos os pacientes sem obstruções à cinecoronariografia apresentaram estudo cintilográfico normal (especificidade = 100%). Observaram-se alterações de perfusão em 1/49 segmentos normais. A cintilografia mostrou alterações perfusionais em 29/44 segmentos dependentes de artéria obstruída. A sensibilidade e especificidade do método para cada território arterial foram: 72% e 100% (artéria descendente anterior), 67% e 94% (artéria coronária direita) e 55% e 100% (artéria coronária circunflexa), respectivamente.

Conclusão - A presença de BRD não altera a sensibilidade e a especificidade do método na detecção de doença coronária.

Palavras-chave: cintilografia de perfusão miocárdica, bloqueio de ramo direito, doença coronária

Myocardial Perfusion Scintigraphy in Patients with Right Bundle Branch Block

Purpose - To evaluate the sensitivity and specificity of myocardial perfusion scintigraphy in the detection of coronary artery disease in patients with right bundle branch block (RBBB).

Methods - Thirty one patients (24 male, 62.3 ± 10.5 years) with RBBB, submitted to myocardial perfusion scintigraphy associated with exercise ($n=7$) or dipyridamole ($n=24$) and previous cinecoronariography were studied retrospectively. Left ventricle scintigraphic image was divided in three segments corresponding to the three main epicardic coronary territories in a total of 93 segments. Cineangiographic and scintigraphic data were then compared according to the different artery territories.

Results - Twenty three patients had significant lesions ($>60\%$) in one or more coronary arteries and eight had no obstruction. Forty nine segments were irrigated by normal coronary arteries and 44 were related to arteries that had significant lesions. Twenty out of twenty three patients showed alterations in perfusion (sensitivity=87%). All patients without coronary obstructions showed normal perfusion scintigraphy (specificity = 100%). One of the segments perfused by normal coronaries showed abnormal scintigraphy. Scintigraphy showed perfusion defects in 29 out of 44 segments with coronary obstructions. Sensitivity and specificity of the method for each arterial territory were 72% and 100% (left descending coronary artery), 67% and 94% (right coronary artery), 55% and 100% (circunflex coronary artery), respectively.

Conclusion - The presence of RBBB does not modify the sensitivity and specificity of the method in the detection of coronary artery disease.

Key-words: myocardial perfusion scintigraphy, right bundle branch block, coronary artery disease

Arq Bras Cardiol, volume 68 (nº 3),163-166, 1997

querdo (BRE) e na síndrome da pré-excitação ventricular podem ocorrer defeitos de perfusão não relacionados à doença coronária obstrutiva³⁻⁷.

Em portadores de bloqueio de ramo direito (BRD), o teste de esforço, isoladamente, perde especificidade para diagnosticar doença coronária⁸. Os dados disponíveis de literatura sobre estudos de perfusão miocárdica nesses pacientes ainda são controversos, sendo que existem autores que relatam alterações perfusionais⁹ e outros que não atestam alteração na sensibilidade e especificidade do exame na presença desse distúrbio^{10,11}.

Considerando-se essas dificuldades e visando avaliar o valor da cintilografia de perfusão miocárdica na detecção de doença arterial coronária em portadores de BRD, foram correlacionados retrospectivamente os achados cintilográficos e cinecoronariográficos em portadores deste distúrbio de condução.

Métodos

Foram analisados os estudos consecutivos de perfusão miocárdica, realizados no Serviço de Radioisótopos do Instituto do Coração-FMUSP, de setembro/93 a junho/95 e, considerando-se apenas os portadores de BRD que haviam sido submetidos previamente a cateterismo cardíaco, encontraram-se 33 pacientes, sendo que dois foram excluídos devido a relato de angioplastia prévia, o que levaria a dificuldade de correlacionar os achados cintilográficos e angiográficos. Entretanto, foram incluídos pacientes com infarto prévio, revascularização miocárdica, miocardiopatia dilatada ou hipertrófica.

Fizeram parte do estudo, portanto, 31 pacientes, 24 do sexo masculino, com idade média de 62,3±10,5 anos. Dez apresentavam BRD associado a distúrbio divisional ântero-superior (desvio para a esquerda do eixo do complexo QRS no plano frontal >-30°) e os demais não evidenciavam outros defeitos da condução intraventricular, além do BRD.

Dezenove pacientes foram submetidos a estudo de perfusão miocárdica tomográfico e 12 a estudo de perfusão miocárdica plano (tab. I), utilizando-se o cloreto de tálio-201 em 22 exames e a 2-metoxi-isobutil-isonitrila (MIBI-99mTc) nos demais. Estudos associados a estresse com exercício foram realizados segundo protocolo de Ellestadt e, aqueles associados ao dipiridamol, conforme protocolo convencional (infusão EV de 0,54mg/kg em 4min). Não foram excluídos os pacientes com exercício submáximo.

A análise cintilográfica visual foi realizada por dois examinadores independentes. Dividiu-se a imagem cinti-

lográfica do ventrículo esquerdo (VE) em três segmentos, correspondentes aos três territórios arteriais principais. Os defeitos perfusionais foram classificados como hipocaptações persistentes ou transitórias e comparados com as alterações cinecoronariográficas. Foram considerados estudos verdadeiramente positivos ou negativos os que apresentavam concordância dos dados e falso-positivos ou falso-negativos os que apresentavam dados discordantes. Defeitos apicais foram incluídos no território arterial - de coronária direita (CD) ou esquerda - com lesão angiograficamente mais significativa.

Lesões arteriais das principais artérias epicárdicas foram consideradas significativas quando o cateterismo demonstrou estreitamentos >60 % do diâmetro das mesmas.

A avaliação do incremento da frequência cardíaca (FC) com a infusão de dipiridamol foi realizada através do teste de t pareado. Os demais dados (idade, sensibilidade e especificidade) foram expressos como média ± 1 desvio padrão ou porcentagens.

Resultados

Dos pacientes estudados, 23 apresentavam lesões significativas em uma ou mais das principais artérias epicárdicas ao cateterismo, sendo que oito apresentavam lesão arterial significativa em apenas uma coronária e 15 evidenciavam lesões multiarteriais. Em oito não se evidenciaram obstruções ao cateterismo.

Dos sete estudos realizados com exercício, dois foram submáximos e negativos, três máximos e negativos, dois máximos e positivos. A FC média nos indivíduos submetidos a estresse farmacológico aumentou de 71 bpm para 80 bpm (p<0,001).

Foram detectadas alterações de perfusão em 20/23 pacientes com lesões arteriais significativas, correspondendo a uma sensibilidade de 87%. A cintilografia de perfusão miocárdica não mostrou defeitos perfusionais nos pacientes com cateterismo normal (fig. 1), demonstrando especificidade de 100% na casuística apresentada.

Dos 93 segmentos analisados, 49 não apresentavam lesões significativas e 44 eram irrigados por artérias obstruídas. Foi observada alteração perfusional em apenas um segmento irrigado por artéria sem lesão significativa (tab. II).

	Estresse	Spect	Planar
Dipiridamol		12	12
Exercício		7	0

Coronária	Cintilografia normal	Cintilografia alterada	Total
DA	13	0	13
CD	15	1	16
Cx	20	0	20
Total	48	1	49

DA- artéria descendente anterior; CD- artéria coronária direita; Cx- artéria circunflexa

Dos 44 segmentos irrigados por vasos obstruídos a cintilografia de perfusão miocárdica mostrou alterações perfusionais em 29 (tab. III), sendo que a sensibilidade e especificidade do método para cada território arterial foi de 72% e 100% - artéria descendente anterior (DA), 69% e 94% (CD), 69% e 94% - artéria circunflexa (Cx), respectivamente.

Discussão

A cintilografia de perfusão miocárdica, apesar de sua alta sensibilidade e especificidade, tem mostrado alguns casos de discordância em relação ao cateterismo cardíaco, estando bem documentadas as alterações perfusionais em portadores de BRE³⁻⁷. Já nos portadores de BRD os dados são ainda conflitantes.

Shih e col⁹ relataram o caso de um paciente com bloqueio incompleto de ramo direito e artérias coronárias angiograficamente normais, que apresentou defeitos perfusionais transitórios, envolvendo as paredes septal e ínfero-apical do VE. Posteriormente, Margulis e col¹² expressaram suas dúvidas no que se refere à associação entre o bloqueio incompleto de ramo direito e o defeito perfusional, durante estudo de estresse com tálcio-201 nesse paciente. Seus argumentos incluíam a existência de infartos do miocárdio (1-3% do total) em indivíduos sem evidências de aterosclerose coronária significativa^{13,14} e que esta porcentagem podia ser tão alta quanto 17% em pacientes com menos de 36 anos¹⁵. A etiologia desses infartos seria provavelmente vasoespástica, com uma maior incidência de espasmo coronário relacionado a injúria miocárdica aguda na parede inferior, quando comparada a infartos na parede anterior¹⁶⁻¹⁸. Está estabelecido que o BRD isoladamente, em indivíduo jovem e aparentemente saudável, não pode ser considerado evidência de doença cardíaca orgânica e esses indivíduos não apresentam incidência aumentada de doença cardíaca isquêmica¹⁹.

Tawarahara e col¹¹ encontraram defeitos septais transitórios em dois indivíduos com BRD e em 11 com BRD e hemibloqueio anterior esquerdo (HBAE). No entanto, não

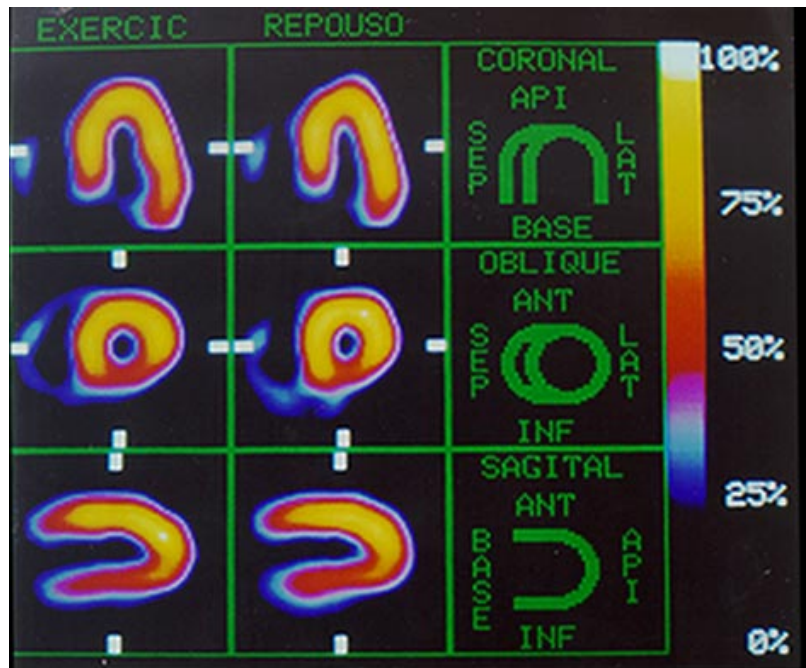


Fig. 1 - Estudo de perfusão miocárdica normal em portador de BRD em paciente com artérias angiograficamente normais

se demonstrou diferença significativa da especificidade para detecção de doença coronária em pacientes com BRD (86%) ou síndrome de Wolf-Parkinson-White e pacientes com condução intraventricular normal. Foram encontrados defeitos perfusionais em paredes anterior, septal e inferior nos indivíduos com BRE e nas paredes septal e inferior nos indivíduos com BRD associado a HBAE, apesar da ausência de estenoses coronárias. Este estudo, segundo seus autores, demonstrou que a especificidade do estudo de perfusão com tálcio e estresse por exercício em pacientes com BRD e BDAS foi baixa apesar da alta especificidade em pacientes com BRD.

No presente estudo verificou-se apenas um defeito de perfusão em segmento sem lesão significativa. Este defeito ocorreu em paciente com lesão angiograficamente significativa apenas em DA, com CD e Cx, angiograficamente normais. O defeito perfusional em questão foi uma hipoperfusão transitória discreta em parede inferior. O paciente não apresentava outros distúrbios de condução associados ao BRD. Dos 10 portadores de BRD associado a BDAS em nosso estudo, três apresentavam cateterismo sem alterações significativas e sem alterações perfusionais detectadas cintilograficamente.

Outros autores¹⁰ também não verificaram alteração da sensibilidade e especificidade em portadores de BRD, mostrando valores semelhantes aos dos indivíduos sem distúrbios de condução.

Na nossa casuística não houve variação significativa da sensibilidade e especificidade da cintilografia de perfusão miocárdica em portadores de BRD, quando comparados aos valores da literatura²⁰⁻²⁴.

Concluindo, pode-se dizer que a cintilografia de perfusão miocárdica é um método confiável para a detecção de doença coronária em portadores de BRD.

Tabela III - Achados cintilográficos nos portadores de cinecoronariografia com lesões coronárias $\geq 60\%$ considerando-se os territórios arteriais			
Coronária	Cintilografia normal	Cintilografia alterada	Total
DA	5	13	18
CD	5	10	15
Cx	5	6	11
Total	15	29	44

DA- artéria descendente anterior; CD- artéria coronária direita; Cx- artéria circunflexa

Referências

1. Bally IK, Griffith LSC, Rouleau JR, Strauss HW, Pitt B - Thallium-201 myocardial perfusion imaging at rest and exercise: comparative sensitivity to electrocardiography in coronary artery disease. *Circulation* 1977; 55: 79-87.
2. Ritchie JL, Trobaugh GB, Hamilton GW et al - Myocardial imaging with thallium 201 at rest and exercise: correlation with coronary anatomy and exercise electrocardiography. *Circulation* 1977; 56: 66-71.
3. DePuey EG, Guertler-Krawczynska E, Robbins WL - Thallium-201 SPECT in coronary artery disease patients with left bundle branch block. *J Nucl Med* 1988; 29: 1479-85.
4. Beller GA - Diagnostic accuracy of Tl-201 myocardial perfusion imaging. *Circulation* 1991; 84: 11-16.
5. Rothbart RM, Beller GA, Watson DD, Nygaard TW, Gibson RS - Diagnostic accuracy and prognostic significance of quantitative thallium-201 scintigraphy in patients with left bundle branch block. *Am J Noninvasive Cardiol* 1987; 1: 197-205.
6. Hirzel HO, Senn M, Nuesch K et al - Thallium-201 scintigraphy in complete left bundle branch block. *Am J Cardiol* 1984; 53: 764-9.
7. Archer S, Gornick C, Grunt F, Shaffer R, Kenneth EW - Exercise thallium testing in ventricular preexcitation. *Am J Cardiol* 1987; 59: 1103-6.
8. Yen RS, Miranda C, Froelicher VF - Diagnostic and prognostic accuracy of the exercise electrocardiogram in patients with preexisting right bundle branch block. *Am Heart J* 1994; 127: 1521-5.
9. Shih W, Berk M, Millis B - Reversible thallium-201 perfusion defects of the septal and inferoapical segments in a patient with incomplete right bundle branch block and normal coronary angiogram. *J Nucl Med* 1992; 33: 1556-7.
10. Delonca J, Camenzind E, Meier B, Righetti A - Limits of thallium-201 exercise scintigraphy to detect coronary disease in patients with complete and permanent bundle branch block: a review of 134 cases. *Am Heart J* 1992; 120: 1-7.
11. Tawarahara K, Jurata C, Taguchi T, Kobayashi A, Yamazaki N - Exercise testing and Tl-201 emission computed tomography in patients with intraventricular conduction disturbances. *Am J Cardiol* 1992; 69: 97-102.
12. Margulis G, Golm H - Reversible thallium-201 perfusion defects in right bundle branch block and normal coronary angiogram. *J Nucl Med* 1993; 34: 1218.
13. Arnett EN, Roberts WC - Acute myocardial infarction and angiographically normal coronary arteries: an unproven combination. *Circulation* 1976; 53: 395.
14. Betriu A, Pare JC, Sanz GA - Myocardial infarction with normal coronary arteries: a prospective clinical-angiographic study. *Am J Cardiol* 1981; 48: 28.
15. Glover MU, Kuber MT, Warren SE, Vieweeg WVR - Myocardial infarction before age 36: risk factors and angiographic analysis. *Am J Cardiol* 1982; 49: 1600.
16. Rentrop KP, Blank H, Karsch KR et al - Acute myocardial infarction: intracoronary application of nitroglycerin and streptokinase. *Clin Cardiol* 1979; 2: 354.
17. Gold HK, Leinbach RC - Coronary obstruction in anterior myocardial infarction: thrombus or spasm? *Am J Cardiol* 1980; 45: 483.
18. Yasue H, Ogawa H, Okumura K - Coronary artery spasm in the genesis of myocardial ischemia. *Am J Cardiol* 1989; 63: 29E.
19. Shaffer A, Reiser I - Right bundle branch system block in healthy young people. *Am Heart J* 1961; 62: 487.
20. Kiat H, Maddahi J, Roy LT et al - Comparison of technetium 99m methoxy isobutyl isonitrile and thallium 201 for evaluation of coronary artery disease by planar and tomographic methods. *Am Heart J* 1989; 117: 1-11.
21. Kirsch CM, Doliwa R, Buell U, Roedler D - Detection of severe coronary heart disease with Tl-201: comparison of resting single-photon emission tomography with invasive arteriography. *J Nucl Med* 1983; 24: 761-7.
22. Nohara R, Kambara H, Suzuki Y et al - Stress scintigraphy using single-photon emission computed tomography in evaluation of coronary artery disease. *Am J Cardiol* 1984; 53: 1250-4.
23. Kaul S - A look at 15 years of planar thallium-201 imaging. *Am Heart J* 1989; 118: 581-601.
24. Mahmarian JJ, Verani MS - Exercise thallium perfusion scintigraphy in the assessment of coronary artery disease. *Am J Cardiol* 1991; 67: 2D-11D.