

Atividade Elétrica Atrial Deprimida nas Cardiomiopatias Hipertrófica e Dilatada. Estudo Eletro, Veto e Ecocardiográfico

Paulo Ginefra, Eduardo Correa Barbosa, Francisco Manes Albanesi F^o, Plínio José da Rocha, Paulo Roberto Benchimol Barbosa, Silvia Helena Cardoso Boghossian

Rio de Janeiro, RJ

Objetivo - Analisar as ondas P do eletrocardiograma (ECG) convencional de aspecto "normal" ou pouco alteradas e de baixa voltagem, em presença de grandes alterações elétricas ventriculares nas cardiomiopatias hipertrófica e dilatada.

Métodos - Foram estudados 20 casos de cardiomiopatias de idades entre 23 e 73 ($x=41$) anos, sendo 11 hipertróficas (CH) e 9 dilatadas (CD). Estudaram-se a voltagem e a duração no ECG convencional e com o dobro de voltagem e velocidade (ECG2) e no vetocardiograma (VCG) com ganho de $1\text{mv}=160\text{mm}$, devido à baixa voltagem de P. Foram analisados as configurações e os retardos da onda P nos três planos do VCG. Os dados foram correlacionados com as dimensões do átrio esquerdo (AE), diâmetro diastólico do ventrículo esquerdo (DDVE), diâmetro sistólico do ventrículo esquerdo (DSVE), espessuras do septo interventricular (SIV), parede posterior do ventrículo esquerdo (PPVE) e fração de ejeção (FE), proporcionados pelo ecocardiograma bidimensional (ECO).

Resultados - As alterações nas morfologias e retardos da onda P foram melhor observadas somente no ECG2 e no VCG. A voltagem média da onda P no ECG foi de $0,1\text{mV}$ e a duração da alça P no VCG de $133,7\text{ms}$ na CH e $145,2\text{ms}$ na CD, com retardo terminal médio de $49,2\text{ms}$ e $46,8\text{ms}$, respectivamente, devido à despolarização atrial lenta. Houve correlação linear negativa entre a duração de P no ECG e a duração da alça P no VCG em ambas as cardiomiopatias, isto é, quanto menor a duração de P no ECG, maior a duração no VCG ($r=-0,636$). Houve ainda a correlação entre a duração da alça P com o VEd: quanto maior o seu diâmetro, maior a duração da alça de P no VCG ($r=+0,6$). Entre os demais parâmetros elétricos e ecocardiográficos não houve correlação.

Conclusão - Na CH e CD com graves alterações elétricas ventriculares, a baixa voltagem da onda P e sua maior duração, se devem a bloqueio intra-atrial por alterações do miocárdio atrial.

Palavras-chave: eletrocardiograma, vetocardiograma, cardiomiopatia

Depressed Electrical Atrial Activity in Hypertrophic and Dilated Cardiomyopathies. An Electrocardiographic, Vectorcardiographic and Echocardiographic Study

Purpose - To evaluate the "normal" or low-voltage P wave of the 12-leads conventional electrocardiogram (ECG), in patients with serious electric ventricular disturbances in hypertrophic (HC) and dilated (DC) cardiomyopathies.

Methods - Twenty cases of cardiomyopathies, 11 HC and 9 DC, ages ranging from 23 to 73 ($x=41$) years have been studied. The analysis of the P wave was performed with ECG, amplified ECG at $1\text{mv}=20\text{mm}$ and speed-paper at $50\text{mm}/\text{sec}$ (ECG2), and the Frank-system vectorcardiogram (VCG). Voltage, delays and shapes of the P wave were evaluated by ECG2 and amplified VCG with gain at $1\text{mv}=160\text{mm}$. All electrical data were correlated with dimension of the left atrium (LA), dimension of left ventricular diastolic diameter (LVDD), dimension of left ventricular systolic diameter (LVSD), interventricular septal thickness (IST), posterior wall thickness (PWT) and ejection fraction (EF) of the left ventricle of bidimensional echocardiogram (ECHO).

Results - Changes in morphologies and delays on the P wave were best observed only on ECG2 and VCG. The mean voltage of P wave on ECG was 0.1mv and the mean duration of the P loop on VCG was 133.7msec in HC and 145.2msec in DC, with mean terminal delay of 49.2msec and 46.8msec , respectively, due to slow atrial depolarization.

Conclusion - In HC and DC with severe electric ventricular changes, the low-voltage and increased duration of P wave, are attributed to intraatrial-block due to structural changes of the atrial myocardium.

Key-words: electrocardiogram, vectocardiogram, cardiomyopathy

Arq Bras Cardiol, volume 68 (nº 4), 261-267, 1997

bloqueios de ramo, áreas inativas e isquêmicas isoladas ou associadas e até presença de arritmias, e com disfunção ventricular. Em ocasiões, as ondas P mostram-se de tão baixa voltagem, que se confundem com a linha de base, tornando-se difícil sua análise. Tais aspectos podem sugerir a existência de grave dano miocárdico ventricular sem nenhum dano atrial, o que é observado também em alguns casos de cardiopatias isquêmicas, esclerodegenerativa e reumática com grande crescimento do átrio esquerdo (AE).

O objetivo do presente trabalho é estudar as características da atividade elétrica atrial de portadores de cardiomiopatias hipertrófica (CH) e dilatada (CD), que apresentam paradoxalmente ondas P de baixa voltagem, por meio do ECG convencional e do vetocardiograma (VCG), correlacionando-as com as dimensões dos átrios, do ventrículo esquerdo (VE) e função ventricular proporcionados pelo ecocardiograma bidimensional (ECO).

Métodos

Foram estudados 20 casos de cardiomiopatias, sendo 11 do tipo hipertrófico e nove do tipo dilatado. Dez pacientes eram do sexo feminino e dez do masculino e as idades variaram entre 23 e 73 (média 41) anos.

O diagnóstico do tipo de cardiomiopatia baseou-se em dados clínicos, radiológicos, eletrocardiográficos, vetocardiográficos, ecocardiográficos e, em alguns casos, hemodinâmicos. No caso das hipertróficas, a hipertrofia era septal, apical isolada ou parietal, predominando a primeira forma. Todos os pacientes estavam em ritmo sinusal.

Os ECG foram realizados nas 12 derivações com a pa-

dronização convencional e com o dobro da voltagem e velocidade de registro (1mv=20mm em 50mm/s - fig. 1).

Em todos foram estudados o eixo elétrico de P (ÂP), amplitude, duração e configuração das ondas P em todas as derivações, especialmente em D₂ e aVR. No ECG2 mediu-se sua duração com maior acuidade e, de acordo com o seu aspecto, foram consideradas como P bimodal, em platô e em rampa (ascendente ou descendente), sempre como espessamentos, nas derivações D₂, aVR, V₃ e V₄. As configurações ventriculares também foram analisadas para se avaliar o grau de comprometimento miocárdico ventricular e sua correlação com a função ventricular.

O VCG foi realizado em todos os casos, exceto em um de cardiomiopatia dilatada (CD) (caso 20), utilizando-se um pré-amplificador e oscilógrafo *Hewlett-Packard* modelo 1520A, nas três derivações bipolares ortogonais do sistema corrigido de Frank, nos três planos frontal (PF), sagital esquerdo (PS) e horizontal (PH), com interrupção do feixe luminoso a cada 0,0025s.

As alças de P foram registradas com grande ganho (1mv=160mm) e fotografadas com uma câmara Pentax ME. Os parâmetros vetocardiográficos considerados foram a configuração e orientação espacial da alça P, o giro ou rotação nos três planos, a duração total da alça, a duração dos retardos e sua localização na alça. Todas as medições foram feitas diretamente sobre o filme fotográfico e os vetores instantâneos e os retardos foram analisados e medidos por um sistema de amplificação para facilitar a leitura. O critério para se considerar o evento como retardo, foi a concentração densa de vetores instantâneos visível pelo menos em dois planos.

Os ECO foram realizados com equipamento Toshiba mod SSH-65A nos modos M e bidimensional, empregando-se transdutores de 5,0 e 3,75 MHz para os exames uni e bidimensional. Todos os exames foram realizados pelo mesmo observador.

Os pacientes foram colocados em decúbito dorsal, com o transdutor posicionado de forma a obter os cortes clássicos utilizados para as medidas ecocardiográficas habituais: longitudinal do VE, longitudinal das cavidades direitas, transverso ao nível dos vasos da base e transverso ao nível dos músculos papilares.

Através da varredura unidimensional guiada pelo exame bidimensional, foram estudadas e medidas as seguintes estruturas e cavidades: dimensões do AE, diâmetro diastólico do ventrículo esquerdo (DDVE), diâmetro sistólico do ventrículo

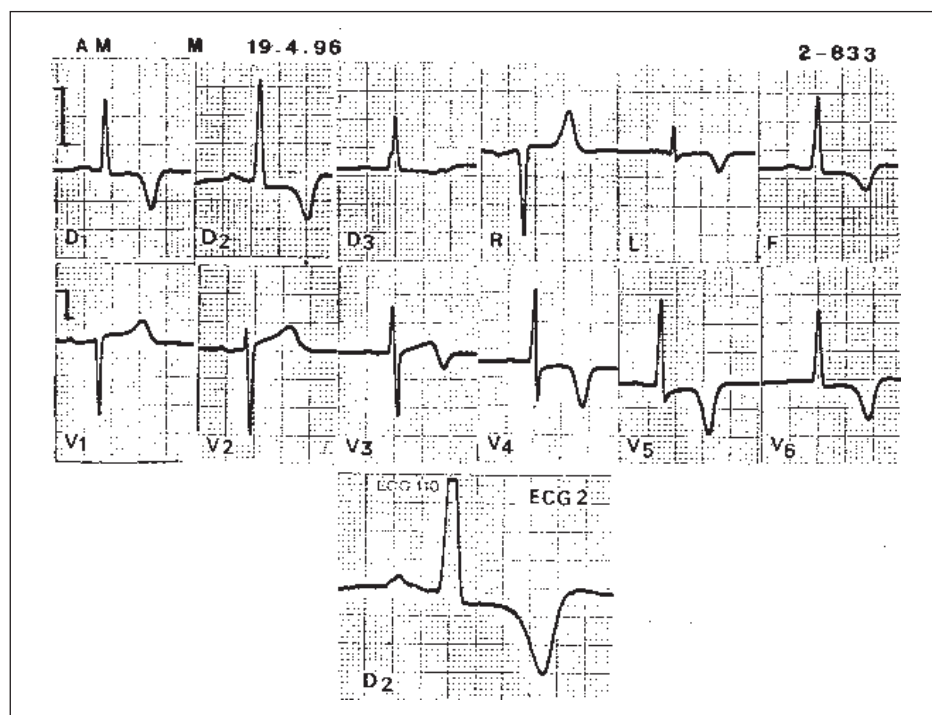


Fig. 1 - Exemplo de ECG de cardiomiopatia hipertrófica (caso 11), masculino, 52 anos. Observar no ECG convencional ondas P de baixa voltagem (menor de 0,1mV). No ECG2 (amplificação), a P dura 0,14s. Há hipertrofia ventricular esquerda e aspectos de isquemia subepicárdica ântero-lateral. No ECO, o átrio media 5,1cm, o septo interventricular 1,3cm e a fração de ejeção era de 83%.

Quadro I - Eletrocardiograma - valores médios da onda P			
Cardiomiopatia	ÂP	Amplitude (mV)	Duração (s)
Hipertrófica	+30°	x= 0,11	x= 0,11
11 Casos	±22,8	±0,05	±0,02
Dilatada	+52°,5	x= 0,13	x= 0,09
9 Casos	±16,6	±0,03	±0,01

esquerdo (DSVE), espessuras do septo interventricular e da parede posterior do ventrículo esquerdo (PPVE) e fração de ejeção do ventrículo esquerdo (FEVE). Foram ainda descritas a contratilidade das paredes do VE e a mobilidade das estruturas valvares.

De todas as medições feitas no ECG, ECG2, VCG e ECO, calcularam-se os valores médios, os desvios padrão e índices de correlação entre os parâmetros eletrofisiológicos e os ecocardiográficos.

Resultados

ECG - Nos casos de cardiomiopatia hipertrófica (CH), o eixo elétrico de P (ÂP) esteve em torno de +30° (±22,8°), a amplitude de P em D₂ foi de 0,11 mV (±0,05) e a duração da onda P foi de 0,11 s (±0,02) (quadro I). Em relação ao aspecto da onda P predominou a forma "normal", embora alguns casos apresentassem ligeiros espessamentos em rampa.

Nas cardiomiopatias dilatadas, o ÂP situou-se a

+52,5° (±16°,6), a amplitude de P foi de 0,13 mV ± (0,03) e a duração de 0,09 s (±0,01). O aspecto de P variou entre platô e rampa.

Em relação ao ECG ventricular, no grupo das hipertróficas (quadro II) houve oito (80%) casos com critérios para hipertrofia ventricular esquerda (HVE) (aumento da duração QRS > 0,09 s, tempo de deflexão intrinsecóide > 0,05 s em V₅ ou V₆) associadas predominantemente a isquemia e áreas inativas em cinco (50%) casos, com pequena incidência de bloqueios de ramo, ocorrida somente em dois (20%), ambos. (SIV) com bloqueio do ramo direito (BRD), um deles associado a bloqueio divisional esquerdo anterior. Curiosamente, dos 11 casos, não se registrou nenhum com bloqueio de ramo esquerdo (BRE) troncular isolado. Em outro estudo com maior número de pacientes (33 casos), encontramos apenas dois com BRE, um completo e um incompleto¹⁵.

No grupo das cardiomiopatias dilatadas (quadro II), houve critérios para sobrecarga ventricular esquerda (aumento da amplitude da onda R em V₅, V₆ e da S de V₁ a V₃/V₄ e alterações secundárias da repolarização ventricular em V₆, D₁ e a VL nos nove (100%) casos. O bloqueio completo do ramo esquerdo (BCRE) (3º grau) ocorreu em cinco (55%) casos, o do 1º grau em um (11,1%) e bloqueio divisional esquerdo anterior em um (12,5%). Só houve um caso de bloqueio completo do ramo direito (BCRD) (11,1%). Áreas inativas e isquêmicas ocorreram em sete (77,7%) casos.

Houve portanto, maior incidência de HVE com baixa incidência de distúrbios da condução dos ramos nas cardio-

Quadro II - Comparativo entre a atividade elétrica atrial e as alterações do ECG e do VCG ventriculares. Observar as graves alterações elétricas ventriculares, em contraste com os dados da onda P								
Caso	Onda	P		ECO Alterações do ECG e VCG				
		ECG AMP mv	ECG DUR s	VCG DUR ms	AE cm	FE %	Comratilidade das paredes	Ventriculares
H	1	0,10	0,10	110	3,9	73	Normal	HVE- isquemia ântero-septal
I	2	0,03	0,10	100	4,4	-	Alterações do relaxamento	HVE - isquemia endoc. lat. e inferior
P	3	0,05	0,14	130	3,9	-	Redução do relaxamento	BAV 1º, BDEA, BCRD,
E	4	0,2	0,18	225	5,2	37	Função sistol. VE prejudicada	BIRD, HVE
R	5	0,1	0,10	150	4,3	73	Função VE preservado	HVE, AI ântero-septal - isquem. lat.
T	6	0,2	0,08	100	3,8	-	Normal	AI post - lateral
R	7	0,15	0,11	135	4,1	75	Normal	HVE, AI lateral alta
O	8	0,1	0,12	142	5,0	42	Disfunção sistolólica moderada	Isquem. anterior extensa
F	9	0,1	0,10	125	4,3	82	Função VE preservada	HVE - AI anterior extensa
	10	0,1	0,09	120	3,7	58	Função preservada	HVE, AI inf., isquem. anterior extensa
	11	0,1	0,11	160	5,1	83	Função preservada	HVE, isquem. ant. lat.
D	12	0,1	0,08	220	4,2	29	Hipocinesia difusa severa	SVE, BRE 3º, AI anterior extensa
I	13	0,15	0,10	150	4,8	42	Hipocinesia difusa severa	SVE, BRE 3º, AI anterior extensa
L	14	0,15	0,11	150	4,6	-	Hipocinesia difusa	BCRD, AI anterior extensa, SVE
A	15	0,1	0,11	135	3,4	26	Hipocinesia difusa	BRE 3º, AI anterior extensa, SVE
T	16	0,15	0,08	130	4,2	19	Hipocinesia difusa severa	SVE, BCRE 3º
A	17	0,15	0,08	132	4,1	-	Hipocinesia septal apical	SVE, AI Sept, isquem. ant - lat. - extra-sistolia ventricular
D	18	0,1	0,08	120	6,2	22	Hipocinesia posterior do VE, Aneurisma do ápice	BAV 1º, SVE, AI ântero-septal, BRE 1º
A	19	0,15	0,10	125	4,4	38	Hipocinesia difusa acinesia apical	SVE, BDEA, AI anter. Ext. e lat. alta
	20	0,05	0,10	-	5,2	15	Hipocinesia difusa	SVE, BRE 3º

HVE- hipertrofia ventricular esquerda; BAV- bloqueio atrioventricular; BDEA- bloqueio divisional esquerdo anterior; BCRD- bloqueio completo de ramo direito; BIRD- bloqueio incompleto do ramo direito; AI- área inativas; SVE- sobrecarga ventricular esquerda; BRE- bloqueio do ramo esquerdo; BCRE- bloqueio completo do ramo esquerdo

miopatias hipertróficas, enquanto nas dilatadas predominaram a sobrecarga ventricular esquerda com BRE. Já os eventos isquêmicos e áreas eletricamente inativas ocorreram com alta incidência nos dois grupos de cardiomiopatias, evidenciando o estado de deterioração miocárdica mais relevante nas dilatadas, conforme os dados proporcionados pelo ECO.

VCG - As alças de P eram de contorno irregular, mais abertas no PS em ambas as cardiomiopatias. Na hipertrófica era anti-horária no PF e PS em 70% dos casos e no PH em 90% dos casos, com duração total de 133,7ms ($\pm 36,1$), exibindo uma concentração não uniforme de vetores instantâneos em toda a extensão da alça em cinco casos; nos seis casos restantes houve retardo (concentração localizada de vetores instantâneos) na porção média e/ou na porção final da alça, com uma duração média de 49,2ms ($\pm 25,1$) (quadro III).

Na CD, a alça P foi anti-horária também nos três planos, em 100% no PF, 75% na PS e 87,5% no PH, com duração total média de 145,2ms (± 32). Como na CH, quatro casos tinham o retardo em toda a alça, mais ou menos homogêneo e nos quatro casos restantes o retardo situou-se na porção mediana e/ou na porção terminal da alça, com duração média de 46,8ms ($\pm 17,6$).

De uma maneira geral, a alça P nos três planos mostrou-se mais ou menos alargada e nos casos em que não se pôde determinar sua orientação, situava-se perpendicular ao plano ou se configurava como um “novelo” de vetores instantâneos.

Em relação à amplitude das alças P, elas só puderam ser registradas com grande ganho (1mv= 160mm) devido à sua baixa voltagem e por esta razão, este parâmetro não foi considerado.

ECO - Na CH, obtiveram-se os seguintes valores médios: o AE mediu 4,3cm ($\pm 0,5$), o DDVE 4,5cm ($\pm 0,9$), DSVE 2,8cm ($\pm 1,1$), o septo interventricular (SIV) 1,4cm ($\pm 0,4$), a PPVE 0,9cm ($\pm 1,6$) e a FE 65,3% ($\pm 17,5$) (quadro IV). Em relação à contratilidade das paredes, era normal em nove (90%) casos; um só apresentava hipocinesia difusa (10% - caso 4).

Na CD, o AE mediu em média 4,6cm ($\pm 0,8$), o DDVE 6,9cm ($\pm 0,6$), o DSVE 5,6cm ($\pm 0,6$), o SIV 0,8cm ($\pm 0,1$), a PPVE 0,8cm ($\pm 0,1$) e a FE 30,5% ($\pm 9,0$). Dos 9 casos, 8 (89%) tinham hipocinesia difusa e um (11%) apresentava hipocinesia septal e da parede posterior.

A análise estatística destes resultados permitiu observar que houve correlação linear negativa entre a duração da onda P do ECG e a alça P do VCG em ambas as formas de cardiomiopatia, ou seja, quanto menor a duração de P do ECG, maior a duração da alça P do VCG ($r = -0,636$), não havendo, entretanto, nenhuma correlação entre este último evento e a amplitude de P do ECG ($r = 0,28$).

Quando se comparou a duração total da alça P com as dimensões do AE no ECO, verificou-se não haver qualquer correlação entre ambos ($r = 0,24$), como também não houve correlação entre aquele evento e a FEVE ($r = -0,29$).

Encontramos alguma correlação entre a duração da alça P e o DDVE ($r = +0,6$), tanto na CH, como na CD, sugerindo que quanto maior o DDVE, maior a duração de P: à maior

disfunção ventricular esquerda corresponderia maior tempo de ativação atrial, seja pela dilatação do AE, seja pelos distúrbios da condução intramural atrial (maior concentração de vetores instantâneos), seja por ambos.

Discussão

A voltagem máxima da onda P em adultos normais é de 0,25 a 0,30mV em D₂, observando-se mais freqüentemente amplitudes entre 0,05 e 0,2mV, dependendo da orientação do vetor de ativação atrial no plano frontal¹.

O VCG atrial de um homem na faixa etária de 45 anos, apresenta a alça de P no PF vertical e alongada, às vezes em “8”, com giro anti-horário, em torno de +69°, com amplitude máxima de até 0,2ms. No PS a alça é oval, anti-horária, orientada ligeiramente para a frente a +93° e seu vetor máximo tem sua amplitude em torno de 0,12mv em média. No PH a alça P é também oval ou triangular, com giro também anti-horário, orientada para a esquerda e para trás a -7° e com amplitude de 0,8mv. A duração total da alça P normal não deve exceder de 130ms em qualquer dos planos² (na nossa experiência o valor máximo normal é até 120ms). Os vetores instantâneos são bem diferenciados e separados, não se observando grandes concentrações deles. Tal tipo de alça reflete ativação miocárdica atrial homogênea. Sua primeira porção (30 a 40ms) corresponde à ativação do AD e a restante à do AE incluindo o septo interatrial, compondo ambas a onda P do ECG.

A diferença entre a duração da onda P normal no ECG (até 0,11s) e da alça P no VCG (até 120ms) deve-se à visão dos vetores instantâneos espaciais pelos três planos. A visão direta dos vetores que compõem a onda P durante todo o tempo da ativação atrial faz do VCG o método de maior acuidade para se medir a duração de P, para o que se necessita realizar o exame com grande ganho na voltagem de P, resultando em sensibilidade em torno de 70%^{3,4}.

São de observação freqüente no ECG alterações importantes da onda P em cardiopatias que evoluem, principalmente, com sobrecarga biatrial, principalmente do AE como a doença mitral reumática, hipertensão arterial e as cardiomiopatias.

Comumente a onda P no ECG se mostra, nestas entidades, bem característica com voltagem $\geq 0,2$ mv, alargada, com aspecto bimodal, bífida, platô ou em “rampa”, com duração $\geq 0,12$ s preenchendo critérios para crescimento do AE ou biatrial nos casos em que há sobrecarga associada das cavidades direitas. Tais alterações elétricas são coerentes com as configurações ventriculares de HVE isolada ou associada a bloqueios de ramo e ou a áreas inativas, e até mesmo arritmias complexas, compondo um síndrome eletrocardiográfico de alterações elétricas ventriculares e atriais associadas e inter-relacionadas.

É, portanto, paradoxal encontrarem-se ondas P de baixa voltagem e configurando aspecto normal, em ECG com graves alterações elétricas ventriculares acompanhadas de disfunção do VE, como encontramos na maioria de nossos casos, principalmente na CD (FEVE média 30,5%), indicando alterações miocárdicas ventriculares graves (fig. 1 e 2).




Fig. 2 - VCG da alça P do mesmo caso da figura 1. No plano frontal, observa-se um novelo de vetores instantâneos, que diminui a projeção da alça de ativação atrial nos eixos das seis derivações periféricas do ECG, explicando a baixa voltagem de P no ECG convencional. Nos demais planos, observa-se a grande concentração desses vetores em sentido anti-horário, com uma alça aberta de 161ms de duração, aspectos de distúrbios da condução intratrial (F- plano frontal; S- plano sagital esquerdo; H- plano horizontal; 1mV=160mm).

A impressão que se tem, é de que os ventrículos estão severamente comprometidos, enquanto os átrios estão “absolutamente normais”. Tais ondas P são, portanto, paradoxais e refletem na realidade, perda de potenciais elétricos transmitidos à periferia por lesões atriais, que durante a evolução da doença, poderiam condicionar o surgimento de fibrilação atrial (fig. 1).

Em comunicação recente, constatamos, que de 88 casos de CH, 11 tiveram fibrilação atrial permanente ou que reverteram ao ritmo sinusal com tratamento antiarrítmico e ou com cardioversão elétrica⁵. Destes, em revisão ulterior de seus ECG, foi possível avaliar as ondas P em três casos quando estavam em ritmo sinusal. Em dois deles, a P era de baixa voltagem, $\leq 0,1$ mv. As configurações ventriculares eram de HVE em um caso e bloqueio completo de ramo esquerdo com QRS durando 0,16s no outro.

No presente estudo, observamos que efetivamente no ECG, são poucas as alterações da ondas P em ambos os tipos de cardiomiopatia, sendo a amplitude de baixa voltagem (0,1mv) e, portanto, de aspecto “normal” (quadro I), enquanto o ECG ventricular exibia várias alterações elétricas (quadro II). Somente a amplificação da onda P com grande ganho é que permitiu avaliar entalhes e espessamentos que não eram vistos na voltagem padrão. Mas no VCG observamos que as alças P estavam retardadas, mostrando grandes concentrações de vetores instantâneos principalmente nas

porções média e terminal, sugerindo que há um atraso da condução principalmente ao nível do AE.

O tempo total da ativação atrial foi maior na CD 145,2ms contra 133,7ms na CH, correspondendo a maior grau de atraso de condução atrial na primeira, provavelmente devido às lesões miocárdicas, ao maior grau de sobrecarga atrial e à mais baixa função ventricular do VE na CD (30,5%) contra 65,3% na CH (quadro III).

Ao analisarmos os resultados do ECG e VCG e correlacionando-os com os dados do ECO, verificamos que, embora aumentadas as dimensões do AE em ambas as cardiomiopatias, as ondas P do ECG mostraram-se pequenas, de baixa voltagem e de duração $< 0,1$ s, enquanto no VCG a alça de P estava com a sua duração aumentada, havendo uma correlação linear negativa entre a duração da onda P do ECG e a alça de P no VCG: quanto menor a duração de P no ECG, maior a duração da alça de P no VCG ($r = -0,636$), fato devido, provavelmente, ao maior número de vetores instantâneos visíveis na alça de P.

Com efeito, a alça P se mostra deformada e alargada no VCG, pela grande concentração de vetores instantâneos ao longo de toda a ativação atrial, grande parte deles talvez eliminando-se uns aos outros, o que poderia explicar a baixa voltagem e o distúrbio da condução chamado bloqueio intratrial, na verdade, um bloqueio intramural.

Sodi-Pallares e Calder denominam a baixa voltagem

Quadro III - Vetocardiograma - valores médios da alça P. Observar a maior duração da alça P na forma dilatada

Cardiomiopatia	Giro			Duração da total da alça (ms)	Duração do retardo (ms)	Localização do retardo na alça
Hipertrofica 11 casos	PF	PS	PH	133,7	49,2	Mediana ou terminal
	AH	AH	AH	$\pm 36,1$	$\pm 25,1$	
	70%	70%	90%		5 casos	
Dilatada 9 casos	AH	AH	AH	145,2	46,8	Mediana ou terminal
	100%	75%	87,5%	± 32	$\pm 17,6$	
					4 casos	

PF- plano frontal; PS- plano sagital (esquerdo); PH- plano horizontal; AH- giro anti-horário. Todas as alças de P foram registradas com ganho de 1mv= 160m

Quadro IV - Ecocardiograma - valores médios dos vários parâmetros							
Cardiomiopatia		AE cm	DDVE cm	DSVE cm	SIV cm	PPVE cm	FE %
Hipertrofica 11 casos	x DP	4,3 ±0,5	4,5±0,9	2,8±1,1	1,4±0,4	0,9±1,6	65,3±17,5
Dilatada 9 casos	x DP	4,6 ±0,8	6,9±0,6	5,6±0,6	0,8±0,1	0,8±0,1	30,5±9,0

AE- átrio esquerdo; DDVE- diâmetro diastólico do ventrículo esquerdo; DSVE- diâmetro sistólico do ventrículo esquerdo; SIV- septo interventricular; PPVE- parede posterior do ventrículo esquerdo; FE- fração de ejeção; x- média; DP- desvio padrão. Observar dimensões do AE maiores e FE mais baixa na forma dilatada, dados coerentes com alterações elétricas mais graves nesta modalidade.

anormal de um evento elétrico, de “polaridade diminuída” da membrana da fibra miocárdica, com conseqüente retardo ou bloqueio da onda de ativação, como se observa na injúria ou corrente de lesão⁶. Outros atribuem-na ao potencial de transmembrana diastólico baixo e resposta lenta do potencial de ação, atrasando a despolarização do átrio doente⁷, o que foi observado também na hipóxia experimental⁸.

Tem-se enfatizado, atualmente, a importância da chamada estrutura anisotrópica uniforme ou contínua criada por Spach e col⁹, para descrever no coração normal a organização das fibras miocárdicas “em paralelo” e de uma maneira uniforme, o que facilita a propagação do estímulo elétrico no sentido longitudinal. Segundo aqueles autores, o miocárdio lesado tem suas fibras desarranjadas, caracterizando a estrutura anisotrópica não uniforme, através da qual o estímulo elétrico vai se propagar não mais em paralelo e no sentido longitudinal das fibras, mas perpendicular entre elas,

ocasionando o alentecimento da condução na área lesada. Isso ocorre devido à redução da conexão intercelular¹⁰. Seria o substrato do bloqueio intramural que ocorre no miocárdio ventricular e atrial, criando condições para os mecanismos de micro-reentrada^{10,11}. Tais mecanismos também são explicados atualmente, pela dispersão espacial de períodos refratários por repolarização heterogênea¹⁰ entre as fibras.

Estes eventos poderão ser os determinantes do atraso da despolarização atrial e eliminação mútua de vetores, explicando a baixa voltagem das ondas P nos estágios mais avançados das cardiomiopatias e criando condições para o surgimento da fibrilação atrial.

Outro dado que reforça a hipótese de dano importante no miocárdio atrial, é a falta de correlação entre a duração total da alça P do VCG e as dimensões do AE no ECO (r=0,24): esta câmara estava aumentada entre 4,3cm e 4,6cm (em ambas cardiomiopatias), enquanto a duração da alça P alcançou 133,7ms na CH e 145,2 na CD, ou seja, tempo de ativação muito prolongado para AE não muito aumentado (quadros III e IV), o que configura maior distúrbio da condução intramural atrial¹² do que crescimento atrial esquerdo. Esta falta de correlação já foi descrita por outros^{11,13} e continua sendo citada em numerosos trabalhos mais recentes.

Essas ondas P refletem, paradoxalmente, graves lesões miocárdicas atriais que podem criar condições para a fibrilação atrial, como observada em um dos nossos casos, portador de CD com BCRE avançado e QRS com 0,20s de duração que manteve-se em ritmo sinusal em duas épocas de seu seguimento ambulatorial (10/9/93 e 13/4/94 - fig. 3). Em 6/7/95, o paciente internouse em franca insuficiência cardíaca e com fibrilação atrial. Sua FE era de 15% (fig. 4). Recentemente, estudamos as alterações anatomopatológicas de fragmentos de AE com cerca de 3cm de extensão, em 12 pacientes com lesões mitrales reumáticas, submetidos à cirurgia de válvula mitral e atrioplastia. Todos já estavam em fibrilação atrial crônica e exibiam ao

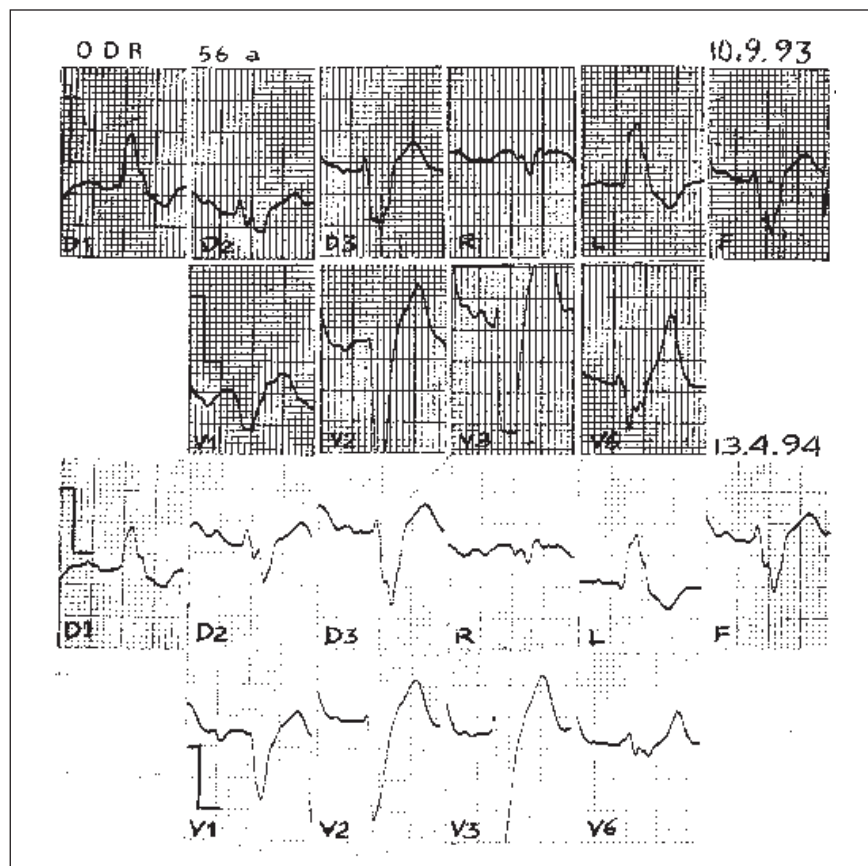


Fig. 3 - Exemplo de ECG de cardiomiopatia dilatada (caso 20), masculino, 56 anos. Observar ritmo sinusal com ondas P de muito baixa voltagem nos dois traçados, e presença de bloqueio do ramo esquerdo 3º grau com QRS de 0,20s de duração.

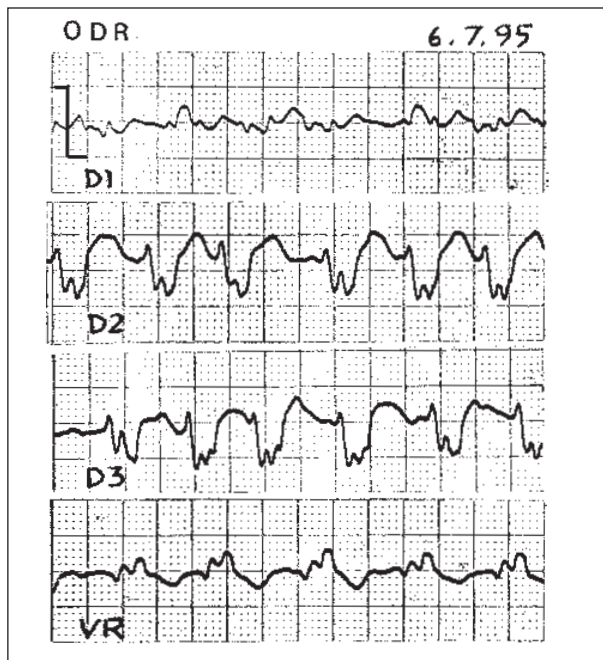


Fig. 4 - ECG do mesmo caso da figura 3, registrando fibrilação atrial e o mesmo grau de bloqueio de ramo esquerdo. Na época (13/07/95), o ecocardiograma evidenciou átrio esquerdo de 5,2cm, ventrículo esquerdo diastólico 9,6cm e sistólico 8,2cm e fração de ejeção de 15%. Nesta época não se realizou vetocardiograma.

exame histológico espessamento e isquemia endocárdica, hipertrofia das fibras miocárdicas e, em alguns casos, com vacuolização e extensa fibrose, principalmente no AE. Após a atrioplastia, oito (66,6%) pacientes saíram da cirurgia em ritmo sinusal que ainda permanecem em seguimento de 17 meses em média¹⁴ o que se deve provavelmente, não só à remodelação dos átrios como também à retirada de importante área arritmogênica.

Houve ainda alguma correlação entre a duração total de P no VCG e o DDVE ($r=+0,6$) na CD, sugerindo que, quanto maior o DDVE, maior o tempo de ativação atrial. Efetiva-

mente, houve maior deterioração miocárdica ventricular na CD traduzida pela maior incidência de área inativa (77,7%), menor FEVE (30,5%) e maior incidência de bloqueios de ramo (75%), do que na CH onde tivemos menor incidência de distúrbios da condução (20%), sendo apenas um (10%) caso de hemibloqueio esquerdo anterior com BRD e um (10%) de bloqueio incompleto do ramo direito (quadro II), porém alta incidência de isquemia (54,5%), dados semelhantes aos encontrados em outro estudo sobre CH realizado em nosso Serviço¹⁵.

Tais alterações miocárdicas ventriculares atuam hemodinamicamente sobre o AE, principalmente na CD. Além do efeito hemodinâmico, as alterações intrínsecas das fibras miocárdicas próprias da doença influem sobre o miocárdio atrial esquerdo prolongando o seu tempo de ativação.

Segundo Cotran e col⁶, as lesões atriais na CD são menos intensas do que nos ventrículos: espessamentos endocárdicos e fibras hipertrofiadas alternando com outras atrofiadas, com aumento de tecido fibroso intersticial, havendo mais hipertrofia nos ventrículos. Já na forma hipertrofica predomina a hipertrofia de fibras que se mostram desarranjadas, não se orientando em "paralelo" e com fibrose intersticial, porém menos extensa do que na forma dilatada. As mesmas alterações existem nos átrios, em menor escala.

Parece óbvio, portanto, a influência de todos esses fatores atuando sobre o AE, não só os intrínsecos da própria doença, mas também os exercidos pelo VE, todos deteriorando o miocárdio atrial e contribuindo para a perda dos potenciais elétricos dessa câmara, criando condições para o surgimento de taquiarritmias, principalmente a fibrilação atrial.

É nossa impressão, portanto, que a onda P de baixa voltagem no ECG de longa duração e com retardos no VCG, juntamente com graves alterações elétricas ventriculares, é paradoxal e pode ter valor preditivo para a fibrilação atrial, hipótese que necessita ser reavaliada por um outro protocolo e com um número maior de pacientes.

Referências

1. Tranchesi J - Eletrocardiograma Normal e Patológico. Noções de Vectocardiografia. 6ª ed. São Paulo: Atheneu, 1983: 75.
2. Cooksey JD, Dunn M, Massie E - Clinical Vectocardiography and Eletrocardiography. 2ª ed. Chicago: Year Book Medical Publishers, 1977: 128-35.
3. Benchimol A, Reich F, Desser KB - Comparison of the electrocardiogram and vectorcardiogram for the diagnosis of left atrial enlargement. J Eletrocardiol 1976; 9: 215-18.
4. Bartal H, Desser KB, Benchimol A, Massey BJ - Echocardiographic left atrial enlargement. Comparison of vectorcardiogram and electrocardiogram for detection. J Eletrocardiol 1978; 11: 355-9.
5. Albanesi F^o FM, Girardi JM, Castier MB, Ginefra P - Influência da fibrilação atrial na história natural da cardiomiopatia hipertrofica. Arq Bras Cardiol 1994; 62: 337-41.
6. Sodi-Pallares, Calder RM - New Bases of Eletrocardiography. St Louis: CV Mosby; 1956: 189.
7. Lee YS - Pathophysiological mechanisms of altered transmembrane potentials in diseased human atria. J Eletrocardiol 1986; 19: 41-50.
8. Hirata A - Effect of hypoxia on electrical activity of atrio-ventricular nodal cells and atrial cells of the rabbit's heart. J Eletrocardiol 1990; 23: 69-76.
9. Spach MS - The functional role of structural complexities in the propagation of depolarization in the atrium of the dog. Cardiac conduction disturbances due to discontinuities of effective axial resistivity. Circ Res 1982; 50: 175.
10. Spach MS - Normal and abnormal propagation in atrial muscle. The role of anisotropy. In: Touboul P, Waldo AL. eds - Atrial Arrhythmias. Current Concepts and Managements. St. Louis: Mosby Year Book, 1990: 53.
11. Gardner PI, Ursell PC, Pham TD et al - Experimental chronic ventricular tachycardia. Anatomic and electrophysiologic substrates. In: Josephson ME, Wellens HJJ - Tachycardias. Mechanisms, Diagnosis, Treatment. Philadelphia: Lea and Febiger, 1984: 29.
12. Josephson ME, Kastor JA, Morganroth J - Eletrocardiographic left atrial enlargement. Electrophysiologic, echocardiographic and hemodynamic correlates. Am J Cardiol 1977; 39: 967-71.
13. Scott CC, Leier CV, Kilman JW, Vasco JS, Unverferth DV - The effect of left atrial histology and dimension on P wave morphology. J Eletrocardiol 1983; 16: 363-6.
14. Castiglioni Alves DA, Vaz LC, Ginefra P et al - Correlação clínico - anátomo - patológica em pacientes com fibrilação atrial crônica submetidos a atrioplastia. Rev SOCERJ 1995; 8(supl): 59.
15. Barbosa F^o J, Lopes AS, Ginefra P - Relação entre as alterações eletrocardiográficas e a localização da massa muscular hipertrofiada na cardiomiopatia hipertrofica. Arq Bras Cardiol 1985; 44: 19-25.
16. Cotran RS, Kumar V, Robbins SL - Patologia Estrutural e Funcional. 4ª ed. Rio de Janeiro: Guanabara-Koogan, 1991: 527.